Universidad Nacional de Córdoba

Facultad de Ciencias Exactas, Físicas y Naturales

Facultad de Ciencias Médicas

Ingeniería Biomédica

Sistema de Apoyo al Diagnóstico de Lesiones Dermatológicas basado en Deep Learning

Alumnos:

Lencinas, Lucia – 43.272.219

Marcos, Agostina – 43.415.636

Asesores:

Diaz Dávila, Laura Cecilia

Britos, Jose Daniel

Cippitelli, Lorena Andrea

Scalerandi, Fermina

Romanazzi, Valentina

Córdoba, Marzo de 2026

ÍNDICE

ÍNDICE 2
ÍNDICE DE FIGURAS 6
ÍNDICE DE TABLAS 9
AGRADECIMIENTOS 10
RESUMEN 11
1. Palabras clave 11
ABSTRACT 12
1. Keywords 12
INTRODUCCIÓN 13
OBJETIVOS 14
Objetivo General 14
Objetivos Específicos 14
MARCO TEÓRICO 15
1. CONTEXTO CLÍNICO Y TECNOLÓGICO DEL CÁNCER DE PIEL 15
1.1. Epidemiología del cáncer de piel 15
1.2. Importancia del diagnóstico temprano 16
1.3. La dermatoscopia como herramienta diagnóstica 17
1.4. Inteligencia artificial como herramienta complementaria 17
2. FUNDAMENTOS DE LAS LESIONES DERMATOLÓGICAS 18
2.1. La piel: estructuras y funciones 18
2.1.1. Epidermis 19
2.1.2. Dermis 20
2.1.3. Hipodermis 20
2.1.4. Relevancia clínica y epidemiológica de la piel 20
2.1.5. Origen celular del cáncer de piel 21
2.2. Factores que promueven la aparición de lesiones 21
2.3. Principales trastornos dermatológicos en Argentina 22
2.4. CLASIFICACIÓN GENERAL: Lesiones primarias y secundarias 23
2.5. Nuestra clasificación elegida 24
2.6. Características clínicas y dermatoscópicas de cada grupo 25
2.6.1. Dermatosis Cancerosa 25
2.6.1.1. Melanoma 25
2.6.1.1.1. Melanoma in situ 25
2.6.1.1.2. Melanoma Invasivo 26
2.6.1.1.3. Melanoma metástasis 27
2.6.1.2. Carcinoma de células basales o basocelular 27
2.6.1.3. Carcinoma de células escamosas 28
2.6.1.3.1. Carcinoma de células escamosas in situ 29
2.6.1.3.2. Carcinoma de células escamosas invasivo 29
2.6.1.3.3. Carcinoma de células escamosas NOS 30
2.6.2. Dermatosis Precancerosa 30

2.6.2.1. Queratosis actínica (solar or actinic keratosis) 30
2.6.2.2. Neoplasias melanocíticas atípicas (Atypical melanocytic neoplasm) 31
2.6.2.3. Proliferaciones melanocíticas intraepiteliales atípicas (Atypical intraepithelial melanocytic proliferation) 32
2.6.3. Nevos 33
2.6.3.1. Nevos Melanocíticos 33
2.6.3.2. Nevus epidérmico (Epidermal nevus) 34
2.6.4. Tumores Benignos 35
2.6.4.1. Queratosis seborreica (Seborrheic keratosis) 35
2.6.4.2. Dermatofibroma 36
2.6.4.3. Queratosis benigna pigmentada (Pigmented benign keratosis) 37
2.6.4.4. Hemangioma 37
2.6.4.5. Angiofibroma 38
2.6.4.6. Quiste triquilemal o pilar (Trichilemmal or isthmic-catagen or pilar cyst) 39
2.6.4.7. Hidradenoma 39
2.6.4.8. Pólipo fibroepitelial (Fibroepithelial polyp) 40
2.6.4.9. Tricolemoma (Tricholemmoma) 41
2.6.4.10. Acantoma de células grandes (Large cell acanthoma) 42
2.6.5. Otras lesiones 42
2.6.5.1. Lentigos 42
2.6.5.1.1. Lentigo solar 42
2.6.5.1.2. Lentigo simplex 42
2.6.5.1.3. Lentigo NOS 43
2.6.5.1.4. Ink - spot lentigo 43
2.6.5.2. Queratosis liquenoide o Lichen planus–like keratosis (LPLK) 44
2.6.5.3. Verruga (Verruca) 45
2.6.5.4. Cicatriz (Scar) 46
2.6.5.5. Mácula melanótica mucosa (Mucosal melanotic macule) 46
2.6.5.6. Disqueratoma verrugoso (Warty dyskeratoma) 47
2.6.5.7. Mácula café con leche (Café-au-lait macule or patch) 47
2.6.5.8. Porokeratosis (poroqueratosis) 48
2.7. Criterios clínicos y dermatoscópicos para la evaluación de lesiones pigmentadas 49
3. MÉTODOS DIAGNÓSTICOS EN LESIONES CUTÁNEAS 50
3.1. Evaluación clínica: inspección y palpación 50
3.2. Métodos no invasivos complementarios: lámpara de Wood y dermatoscopia 50
3.3. Dermatoscopia digital y seguimiento secuencial 51
3.4. Métodos avanzados de diagnóstico por imágenes 51
3.5. Diagnóstico asistido por computadora e inteligencia artificial 53
3.6. Teledermatología 53
3.7. Biopsia e histopatología 53
4. INTELIGENCIA ARTIFICIAL Y DEEP LEARNING EN IMÁGENES MÉDICAS 55
4.1. Vision Transformer (VIT) 55

4.2. Redes Neuronales Convolucionales (CNN) 56
4.3. VIT vs CNN 58
5. TÉCNICAS DE EXPLICABILIDAD 59
6. DATASETS DE IMÁGENES DERMATOLÓGICAS 60
7. INTERFACES CLÍNICAS Y USABILIDAD 61
ESTADO DEL ARTE 62
1. ANTECEDENTES Y ESTUDIOS PREVIOS 62
2. COMPARACIÓN DE METODOLOGÍAS Y DATOS UTILIZADOS 63
3. MÉTRICAS Y RESULTADOS REPORTADOS 63
4. COMPARACIÓN CON LA PROPUESTA DEL PRESENTE TRABAJO 63
MATERIALES Y MÉTODOS 64
1. MATERIALES 64
2. MÉTODOS 64
IMPLEMENTACIÓN 67
FASE 1: SELECCIÓN Y PROCESAMIENTO DE DATASETS, Y PREPROCESAMIENTO DEL CONJUNTO DE IMÁGENES 67
1. Datos utilizados 67
2. Preparación y análisis de los distintos datasets 68
2.1 Librerías necesarias de python 68
2.1 Análisis inicial de las categorías de diagnóstico 69
2.1.1. Justificación clínica y técnica del renombrado 70
2.2 Renombrado, agrupamiento y depurado de categorías diagnósticas 70
2.3 Depuración del conjunto de imágenes y correspondencia con los metadatos 71
2.4 Concatenación de datasets y balance final de clases 72
FASE 2: MODELADO DE SISTEMAS DE INTELIGENCIA ARTIFICIAL 75
1. Definición del enfoque y selección de arquitecturas 75
2. Infraestructura computacional y consideraciones de entrenamiento 75
3. Modelos evaluados 76
3.1 Red neuronal convolucional (CNN) 76
3.1.1. Dataset y configuración de entrenamiento. 76
3.1.2. Arquitectura 76
3.1.3. Estrategias de entrenamiento y ajustes del modelo. 77
3.1.4. Métricas de evaluación 78
3.1.5. Análisis de desempeño 79
3.2.6. Conclusión acerca del modelo 80
3.2 Vision Transformer (VIT) 80
3.2.1. Librerías necesarias de python 81
3.2.2. Configuración y ajuste del modelo 81
3.2.2.1. Análisis de ajustes experimentales y configuraciones descartadas 82
3.2.3. Preparación de los datos y aumentación 83
3.2.4. Organización del dataset y preparación para el entrenamiento 83
3.2.5. Configuración del modelo Vision Transformer 84

3.2.6. Funciones de entrenamiento y evaluación del modelo 84
3.2.7. Estrategia de entrenamiento 84
3.2.7.1 Ajustes explorados y decisiones adoptadas durante el entrenamiento 85
3.2.8. Evaluación final del modelo 85
3.2.8.1. Resultados obtenidos 86
3.2.9. Estrategias de mejora y refinamiento del modelo 86
3.2.9.1. Resultados del reentrenamiento fino con MixUp 87
FASE 3: INTEGRACIÓN DE CRITERIOS DERMATOLÓGICOS CLÁSICOS PARA EXPLICABILIDAD DEL MODELO 88
ETAPA 1: PREPROCESAMIENTO 89
ETAPA 2: SEGMENTACIÓN 90
ETAPA 3: CÁLCULO DE DESCRIPTORES 91
1. Asimetría de forma 92
2. Área 93
3. Perímetro 93
4. Irregularidad de borde 93
5. Color 94
6. Diámetro 95
7. Red pigmentaria y detección de estructuras atípicas 96
FASE 4: DESARROLLO DE INTERFAZ GRÁFICA INTERACTIVA 98
1. Definición de la identidad y el diseño visual 98
2. Arquitectura del fronted y backend 98
3. Diseño de la interfaz y flujo de interacción del sistema 99
FASE 5: VALIDACIÓN CLÍNICA PRELIMINAR 104
RESULTADOS 112
DISCUSIONES 114
CONCLUSIONES 115
TRABAJOS A FUTURO 116
BIBLIOGRAFÍA Y REFERENCIAS 118
ANEXOS 132
1. Anexo I: Página Web “LUNARIS” 132
2. Anexo II: Manual de usuario de la interfaz web 132
3. Anexo III: Políticas de privacidad 132
4. Anexo IV: Repositorio de archivos en Github 132
5. Anexo V: Fototipos cutáneos 132

ÍNDICE DE FIGURAS

Ilustración 1: Ilustración esquemática de las capas de la piel humana 19
Ilustración 2: Esquema de clasificación de las cinco clases de lesiones cutáneas consideradas 25
Ilustración 3: Imágenes dermatoscópicas representativas de melanomas in situ 26
Ilustración 4: Imágenes dermatoscópicas representativas de melanomas invasivos 27
Ilustración 5: Imágenes dermatoscópicas representativas de melanomas metástasis 27
Ilustración 6: Imágenes dermatoscópicas representativas de carcinoma de células basales 28
Ilustración 7: Imágenes dermatoscópicas representativas de carcinomas de células escamosas in situ 29
Ilustración 8: Imágenes dermatoscópicas representativas de carcinomas de células escamosas invasivo 30
Ilustración 9: Imágenes dermatoscópicas representativas de carcinomas de células escamosas NOS 30
Ilustración 10: Imágenes dermatoscópicas representativas de queratosis actínicas 31
Ilustración 11: Imágenes dermatoscópicas representativas de neoplasias melanocíticas atípicas 32
Ilustración 12: Imágenes dermatoscópicas representativas de proliferaciones melanocíticas intraepiteliales atípicas 33
Ilustración 13: Imágenes dermatoscópicas representativas de nevus (melanocíticos) 34
Ilustración 14: Imágenes dermatoscópicas representativas de nevus epidérmicos 35
Ilustración 15: Imágenes dermatoscópicas representativas de queratosis seborreicas 36
Ilustración 16: Imágenes dermatoscópicas representativas de dermatofibromas 37
Ilustración 17: Imágenes dermatoscópicas representativas de queratosis benignas pigmentadas 37
Ilustración 18: Imágenes dermatoscópicas representativas de hemangiomas 38
Ilustración 19: Imágenes dermatoscópicas representativas de angiofibromas 39
Ilustración 20: Imágen dermatoscópica representativa de quiste triquilemal o pilar 39
Ilustración 21: Imágen dermatoscópica representativa de hidradenoma 40
Ilustración 22: Imágenes dermatoscópicas representativas de pólipos fibroepiteliales 41
Ilustración 23: Imágenes dermatoscópicas representativas de tricolemomas 42
Ilustración 24: Imágenes dermatoscópicas representativas de acantomas de células grandes 42
Ilustración 25: Imágenes dermatoscópicas representativas de lentigos solares 43
Ilustración 26: Imágenes dermatoscópicas representativas de lentigos simplex 44
Ilustración 27: Imágenes dermatoscópicas representativas de lentigos NOS 44
Ilustración 28: Imágenes dermatoscópicas representativas de Ink - spot lentigos 44
Ilustración 29: Imágenes dermatoscópicas representativas de queratosis liquenoides 45
Ilustración 30: Imágenes dermatoscópicas representativas de verrugas 46
Ilustración 31: Imágenes dermatoscópicas representativas de cicatrices 46
Ilustración 32: Imágenes dermatoscópicas representativas de máculas melanocíticas mucosas 47
Ilustración 33: Imágen dermatoscópica representativa de disqueratoma verrugoso 47
Ilustración 34: Imágenes dermatoscópicas representativas de máculas café con leche 48
Ilustración 35: Imágenes dermatoscópicas representativas de porokeratosis 49
Ilustración 36: Lámpara de Wood 50
Ilustración 37: Diferentes modelos de dermatoscopios 51
Ilustración 38: Dermatoscopia digital 51

Ilustración 39: Representación esquemática del microscopio confocal reflectante 52
Ilustración 40: a) Representación esquemática de la tomografía de coherencia óptica; b) Nevus con vasos en distribución regular; c) Melanoma con patrón de distribución caótico 52
Ilustración 41: Ecodoppler color de flujo sanguíneo aumentado en melanoma voluminoso 53
Ilustración 42: Biopsia de piel con sacabocados 54
Ilustración 43: (a) Arquitectura principal del ViT; (b) Módulo codificador del transformador; (c) Bloque de autoatención de múltiples cabezales; (d) Cabezal de autoatención 56
Ilustración 44: Arquitectura principal de CNN 57
Ilustración 45: Representación esquemática del flujo de trabajo del proyecto 66
Ilustración 46: Distribución de clases del dataset concatenado (50.493 registros) 73
Ilustración 47: Distribución de clases del dataset concatenado (30.575 registros) 75
Ilustración 47: Representación esquemática de arquitectura CNN adaptado al proyecto 77
Ilustración 48: Representación esquemática de arquitectura ViT adaptada al proyecto 80
Ilustración 49: Evolución de las métricas de desempeño (loss y accuracy) del modelo ViT durante el entrenamiento y validación. 86
Ilustración 50: Evolución de las métricas de desempeño (loss y accuracy) del modelo ViT (Fase 3) 87
Ilustración 51: Imagen dermatoscópica de entrada y sus dimensiones 90
Ilustración 52: a) Imagen dermatoscópica en escala de grises (8 bits); b) Binarización mediante el método de Otsu (sin inversión) 90
Ilustración 53: a) Máscara binaria inicial obtenida mediante el método de Otsu; b) Máscara binaria corregida (lesión representada en blanco) 91
Ilustración 54: a) Eliminación de huecos en la máscara binaria; b) Eliminación de objetos no deseados (aislamiento de la lesión) 91
Ilustración 55: a) Máscara final de la lesión segmentada; b)Máscara centrada y alineada con el eje mayor horizontal 91
Ilustración 56: Delimitación de la lesión mediante bounding box para la evaluación de asimetría 93
Ilustración 57: a) Imagen dermatoscópica segmentada en RGB; b) Canal Hue (H); c) Canal Saturation (S); d) Canal Value (V) 95
Ilustración 58: Distribución de intensidades de los canales del espacio de color HSV de la lesión segmentada: a) Canal Hue; b) Canal Saturation; c) Canal Value 95
Ilustración 59: Identificación de regiones atípicas en la lesión mediante análisis textural: a) Imagen dermatoscópica segmentada en RGB; b) Mapa de energía para el análisis textural; c) Región detectada como sospechosa; d) Superposición de la región detectada sobre la lesión. 97
Ilustración 60: Logotipo de LUNARIS y paleta de colores de la interfaz 98
Ilustración 61: Prototipo inicial de la interfaz del sistema desarrollado con Streamlit (host local) 99
Ilustración 62: Mensaje de advertencia sobre el uso del sistema y su carácter orientativo 100
Ilustración 63: Acceso al manual de usuario del sistema desde la interfaz web 101
Ilustración 64: Página de inicio del sistema 101
Ilustración 65: Sección informativa del sistema con explicación conceptual del modelo Vision Transformer (ViT) 102
Ilustración 66: Sección de predicción del sistema 102
Ilustración 67: Formulario asociado a la sección “Dataset local” 103
Ilustración 68: Ejemplo de clasificación 1; predicción del modelo: Dermatosis precancerosa (correcta) 104

Ilustración 69: Ejemplo de clasificación 2; predicción del modelo: Tumores benignos (correcta) 105
Ilustración 70: Ejemplo de clasificación 3; predicción del modelo: Otras lesiones (correcta) 106
Ilustración 71: Ejemplo de clasificación 4; predicción del modelo: Dermatosis cancerosa (correcta) 106
Ilustración 72: Ejemplo de clasificación 5; predicción del modelo: Nevo (correcta) 106

ÍNDICE DE TABLAS

Tabla 1: Cantidad de imágenes iniciales y finales por dataset 68
Tabla 2: Cuadro resumen de la conformación de los conjuntos de datos tras el preprocesamiento 71
Tabla 3: Distribución de clases del dataset concatenado (50.493 registros) 73
Tabla 4: Distribución de clases del dataset concatenado (40.620 registros) 74
Tabla 5: Distribución de registros e identificadores únicos en dataset 74
Tabla 6: Distribución de clases del dataset concatenado (30.575 registros) 75
Tabla 7: Métricas de evaluación de la arquitectura CNN: (a) sin dropout; (b) con dropout 78
Tabla 8: Métricas de evaluación de la arquitectura CNN sin dropout en la época 10 79
Tabla 9: Métricas de evaluación de la arquitectura CNN sin dropout en la época 30 79
Tabla 11: Métricas de evaluación de la arquitectura ViT (Modelo 1) 86
Tabla 12: Métricas de evaluación de la arquitectura ViT (Modelo con fine-tuning) 88
Tabla 13: Comparación de métricas de evaluación entre el modelo base y el modelo con fine-tuning 88
Tabla 14: Cuadro comparativo de los resultados de 34 imágenes dermatoscópicas 110
Tabla 15: Comparativa de Métricas de Desempeño (ViT vs CNN) 112
Tabla 16: Comparativa Total de muestras vs. Aciertos del conjunto de 34 imágenes dermatoscópicas 113

AGRADECIMIENTOS

Queremos expresar nuestro más sincero agradecimiento a Dios, por sobre todas las cosas.

A todas aquellas personas que nos formaron a lo largo de nuestro camino, acompañándonos y haciendo posible el desarrollo de este proyecto.

Extendemos nuestro reconocimiento a la Facultad de Ciencias Exactas, Físicas y Naturales de la Universidad Nacional de Córdoba, por brindarnos durante todos estos años las herramientas, el entorno y las oportunidades necesarias para nuestro crecimiento académico y personal.

Agradecemos profundamente a nuestros asesores por su constante disposición, tiempo, exigencia y por permitirnos la libertad de encaminar y llevar adelante este trabajo. También a la Cátedra y Servicio de Dermatología del Hospital Nacional de Clínicas, al LIDeSIA y al CCAD, por proporcionarnos los recursos y el acompañamiento necesarios para abordar nuestra problemática.

A nuestras familias y amigos, quienes estuvieron presentes a lo largo de nuestra vida y carrera; sin su apoyo incondicional no habríamos llegado hasta aquí.

A nuestras fieles compañeras de cuatro patas, por acompañarnos en tantos días y noches de estudio.

Finalmente, nos agradecemos a nosotras mismas por luchar por nuestros sueños, crecer juntas en este proceso, compartir años de amistad y por todos los que aún quedan por venir.

RESUMEN

El reconocimiento y análisis de las lesiones dermatológicas mediante técnicas de diagnóstico dermatoscópico resulta esencial en la práctica clínica, ya que permite la evaluación de características morfológicas relevantes para la diferenciación entre lesiones benignas y malignas. La detección temprana de estas alteraciones es clave para la prevención y el tratamiento oportuno de diversas patologías cutáneas, entre las cuales el cáncer de piel constituye uno de los principales desafíos para la salud pública global debido a su creciente incidencia y a la necesidad crítica de un diagnóstico temprano que contribuya a mejorar el pronóstico del paciente. Este Proyecto Integrador presenta el desarrollo de un sistema de apoyo al diagnóstico de lesiones dermatológicas basado en técnicas de aprendizaje profundo (Deep Learning), diseñado específicamente para asistir a profesionales de la salud en la clasificación de patologías cutáneas.

La metodología contempló la curación de un dataset consolidado de 30,575 imágenes dermatoscópicas, obtenido tras un proceso de depuración del 94.21% de registros de bases de datos internacionales (ISIC), garantizando etiquetas con respaldo clínico verificado. Se evaluaron y compararon dos arquitecturas principales: Redes Neuronales Convolucionales (CNN) y Vision Transformers (ViT). Los resultados demostraron la superioridad del modelo ViT, el cual alcanzó una exactitud del 84.43% en el conjunto de validación, superando ampliamente a la CNN en términos de convergencia y estabilidad diagnóstica.

Con el objetivo de reducir la percepción de la inteligencia artificial como una "caja negra”, el sistema integra mecanismos de explicabilidad (XAI) fundamentados en criterios clínicos reconocidos, como la regla ABCD y de los 3 puntos, permitiendo una interpretación transparente de las predicciones. El prototipo fue implementado en una interfaz gráfica interactiva y sometido a una validación clínica preliminar con imágenes locales, donde alcanzó una sensibilidad del 66.67% en la detección de lesiones de alto riesgo. Este trabajo constituye una base tecnológica para la integración de herramientas de IA en centros de salud locales, promoviendo la creación de repositorios de datos nacionales y el fortalecimiento del triaje dermatológico asistido.

1. Palabras clave

Inteligencia Artificial - Deep Learning - Vision Transformers (ViT) - Cáncer de Piel - Dermatoscopia - Explicabilidad (XAI) - Diagnóstico asistido por computadora

ABSTRACT

The recognition and analysis of dermatological lesions through dermoscopic diagnostic techniques is essential in clinical practice, as it enables the evaluation of relevant morphological characteristics for differentiating between benign and malignant lesions. Early detection of these alterations is key to the prevention and timely treatment of various skin pathologies, among which skin cancer represents one of the major challenges to global public health due to its increasing incidence and the critical need for early diagnosis to improve patient prognosis. This Integrative Project presents the development of a diagnostic support system for dermatological lesions based on deep learning techniques, specifically designed to assist healthcare professionals in the classification of skin pathologies.

The methodology involved the curation of a consolidated dataset of 30.575 dermoscopic images, obtained through a 94.21% refinement process of international databases (ISIC), ensuring labels with verified clinical support. Two primary architectures were evaluated and compared: Convolutional Neural Networks (CNN) and Vision Transformers (ViT). The results demonstrated the superiority of the ViT model, which achieved an accuracy of 84.43% on the validation set, significantly outperforming the CNN in terms of convergence and diagnostic stability.

To reduce the perception of artificial intelligence as a "black box," the system integrates Explainable AI (XAI) mechanisms based on recognized clinical criteria, such as the ABCD rule and the 3-point checklist, allowing for a transparent interpretation of predictions. The prototype was implemented through an interactive graphical interface and underwent preliminary clinical validation with local images, achieving a sensitivity of 66.67% in detecting high-risk lesions. This work provides a technological foundation for integrating AI tools into local health centers, promoting the creation of national data repositories and the strengthening of assisted dermatological triage.

1. Keywords

Artificial Intelligence - Deep Learning - Vision Transformers (ViT) - Skin Cancer - Dermoscopy - Explainable AI (XAI) - Computer-Aided Diagnosis

INTRODUCCIÓN

El cáncer de piel constituye un problema prioritario de salud pública a nivel mundial debido a su elevada incidencia, su impacto clínico y la creciente carga asistencial que genera en los sistemas de salud. Según estimaciones de GLOBOCAN 2022, se registraron casi 20 millones de nuevos casos de cáncer en el mundo, de los cuales aproximadamente 1,57 millones corresponden a melanoma y cáncer de piel no melanoma, juntos representan cerca del 8 % del total de diagnósticos oncológicos. Dentro de este grupo, el melanoma, aunque menos frecuente, concentra la mayor proporción de la mortalidad asociada al cáncer cutáneo debido a su elevada capacidad de invasión y metástasis.

Las proyecciones epidemiológicas indican un crecimiento sostenido de esta patología: se estima que para el año 2045 la incidencia global de cáncer de piel podría alcanzar casi 3 millones de nuevos casos anuales, reflejando el impacto acumulativo de la exposición a radiación UV, el envejecimiento poblacional y los cambios en los hábitos de vida. Esta tendencia también se observa en América Latina y particularmente en Argentina, donde los tumores cutáneos representan entre el 40 % y 50 % de todos los cánceres diagnosticados, posicionándolo como una de las neoplasias más frecuentes del país.

Bajo este enfoque, el diagnóstico temprano adquiere un rol central, especialmente en el melanoma cutáneo, cuyo pronóstico está estrechamente vinculado al espesor tumoral al momento del diagnóstico. Los melanomas detectados en estadios iniciales presentan tasas de supervivencia superiores al 95 %, mientras que aquellos diagnosticados en fases avanzadas muestran una reducción drástica de ésta. Además, el tratamiento temprano no solo mejora los resultados clínicos, sino que reduce ampliamente los costos sanitarios asociados a terapias complejas y prolongadas.

La dermatoscopía se ha consolidado como la herramienta no invasiva de referencia para la evaluación de lesiones pigmentadas, al permitir la visualización de estructuras morfológicas invisibles al examen clínico convencional y mejorar la precisión diagnóstica. Sin embargo, su desempeño depende en gran medida del nivel de entrenamiento y experiencia del observador, lo que introduce variabilidad y limita su efectividad en contextos con acceso restringido a especialistas.

En los últimos años, la inteligencia artificial ha emergido como una herramienta prometedora para abordar esta limitación. Los modelos basados en Deep Learning han demostrado muy buen rendimiento en tareas de clasificación, por lo que se los puede considerar como herramientas asistenciales que contribuyen a la detección de lesiones sospechosas y a la reducción de la variabilidad en la interpretación visual, sin sustituir el juicio clínico ni la toma de decisiones médicas.

En este contexto, y frente a la creciente incidencia del cáncer de piel, surge la necesidad de desarrollar herramientas que contribuyan a la detección temprana y a la estandarización del análisis de lesiones cutáneas.

Motivadas por esta problemática, el presente proyecto se orienta al desarrollo de una herramienta digital basada en gobernanza de datos y técnicas de inteligencia artificial aplicadas al análisis de imágenes dermatoscópicas. La propuesta se concibe como un sistema de apoyo a la práctica clínica, destinado a asistir al profesional de la salud en el análisis inicial de lesiones cutáneas mediante una evaluación objetiva y reproducible.

El sistema integra el modelo de aprendizaje profundo en una interfaz gráfica interactiva de uso clínico e incorpora mecanismos de explicabilidad que brindan información interpretable sobre los atributos clínicos de la lesión, fortaleciendo su potencial aplicabilidad en entornos reales. De este modo, el trabajo busca contribuir a la reducción de la variabilidad diagnóstica y a la optimización del

proceso de toma de decisiones médicas, sin reemplazar en ningún caso el juicio clínico del profesional.

OBJETIVOS

Objetivo General

Desarrollar una herramienta digital local basada en inteligencia artificial (deep learning) cuyos atributos contemplen un sistema interactivo, gobernanza de datos y recursos de explicabilidad en una interfaz intuitiva de uso clínico, con el fin de asistir en la clasificación y determinación de lesiones dermatológicas.

Objetivos Específicos

- Facilitar/permitir el uso a través del diseño de una interfaz gráfica interactiva y accesible basado el modelo de Deep Learning elegido, de manera que permita su uso por parte de profesionales sin formación en bioinformática.
- Implementar recursos de explicabilidad en los modelos de deep learning aplicados, mediante la integración de técnicas XAI que permitan interpretar las decisiones del sistema y fortalecer la confianza clínica en su uso.
- Promover la construcción de un repositorio local de datos de imágenes dermatoscópicas, que contribuya a la disponibilidad de datos públicos.

MARCO TEÓRICO

1. CONTEXTO CLÍNICO Y TECNOLÓGICO DEL CÁNCER DE PIEL

1.1. Epidemiología del cáncer de piel

En el panorama oncológico global, el cáncer de piel ocupa un lugar prioritario debido a su elevada frecuencia, su impacto clínico y la creciente necesidad de estrategias más precisas para su detección temprana. Esta preocupación se sustenta en evidencia epidemiológica internacional: según estimaciones del GLOBOCAN 2022, se registraron 19.976.499 nuevos casos de cáncer en el mundo, y dentro de este total, el melanoma se ubicó en el puesto 17 del ranking de incidencia, con 331.722 nuevos diagnósticos, lo que equivale aproximadamente al 1,7 % de todos los casos registrados [1]. Sin embargo, cuando se consideran conjuntamente los casos de melanoma y los de cáncer de piel no melanocíticos, la carga epidemiológica aumenta de manera significativa, alcanzando un total de 1.566.255 diagnósticos, cifra que representa el 7,84 % del total de nuevos casos de cáncer a nivel mundial. Este volumen coloca al cáncer de piel, en todas sus formas, como uno de los grupos tumorales más prevalentes del planeta. [2]

La magnitud de este problema se vuelve aún más evidente cuando se consideran las proyecciones futuras. Si se proyecta la evolución desde el año 2022 hasta 2045, el número estimado de casos registrados de melanoma más cáncer de piel no melanoma para ambos sexos y en el rango etario de 0 a 85+ años muestra un crecimiento marcado: se estiman 1,57 millones de casos nuevos en 2022, cifra que ascendería a 2,96 millones en 2045. Este aumento casi duplicaría la incidencia en poco más de dos décadas, reflejando con claridad el impacto de la exposición solar acumulativa, el envejecimiento de la población mundial y los cambios en los hábitos de vida. Estas proyecciones subrayan la urgente necesidad de nuevas estrategias de prevención, concientización e identificación precoz para frenar el avance epidemiológico del cáncer cutáneo. [3]

Dentro de lo que nombramos como tumores no melanoma se encuentran, principalmente, el carcinoma basocelular (CBC) y el carcinoma espinocelular (CEC), los cuales constituyen la gran mayoría de los diagnósticos. Aunque en general presentan un comportamiento menos agresivo, su elevada incidencia genera una considerable demanda asistencial y supone un importante impacto económico para los sistemas de salud. Por el contrario, el melanoma, pese a ser bastante menos frecuente, concentra la mayor parte de la mortalidad atribuible al cáncer de piel, debido a su notable capacidad de invasión y metástasis, característica ampliamente documentada en reportes epidemiológicos internacionales (IARC, 2020). [4]

El cáncer de piel muestra una elevada prevalencia tanto en Europa como en América. En España, constituye el tumor más frecuente, con una incidencia cercana a 300 casos por cada 100.000 habitantes al año, y se estima que 1 de cada 5 personas desarrollará un cáncer cutáneo a lo largo de su vida, cifra que aumenta notablemente en mayores de 65 años [5]. Este patrón coincide con los datos de Estados Unidos, donde también 1 de cada 5 personas presentará cáncer de piel antes de los 70 años y se registran más de dos muertes por hora por esta causa; además, experimentar cinco o más quemaduras solares duplica el riesgo de melanoma. [6]

Estas tendencias locales se alinean con las estimaciones globales, que indican que una de cada cinco personas en el mundo desarrollará algún tipo de cáncer de piel antes de los 70 años. Asimismo, diversos análisis muestran que la incidencia del melanoma se ha duplicado en las últimas tres décadas, reflejando no solo un aumento en la exposición solar, sino también cambios en el estilo de vida, el envejecimiento poblacional y una mayor capacidad diagnóstica. [7]

En el contexto regional de América Latina y el Caribe, los datos de GLOBOCAN 2022 muestran una distribución heterogénea. Brasil aparece como el país con mayor incidencia, concentrando aproximadamente el 48,6 % de los casos de la región, seguido de México con un 11,6% y Argentina, ubicándose en el tercer lugar, con un 5,7 % de los diagnósticos regionales. Estas cifras deben interpretarse considerando factores medioambientales como los altos niveles de radiación ultravioleta del hemisferio sur, junto con factores culturales relacionados con la exposición solar recreativa habitual. [8]

En el caso particular de Argentina, informes del Instituto Nacional del Cáncer y de la Sociedad Argentina de Dermatología indican que los tumores cutáneos representan entre el 40 % y el 50 % del total de cánceres diagnosticados en el país. Esta elevada proporción se relaciona tanto con la intensa radiación solar característica del territorio nacional, especialmente en las provincias patagónicas y cuyanas, como con hábitos recreativos que incluyen una exposición frecuente y prolongada al sol. Un componente relevante en la estrategia de salud pública es la Campaña Nacional de Prevención del Cáncer de Piel, organizada anualmente por la Sociedad Argentina de Dermatología, durante la cual hospitales, sanatorios y centros médicos de todo el país ofrecen atención gratuita a quienes consultan por lesiones cutáneas sospechosas. Esta iniciativa constituye una herramienta fundamental para la detección temprana, permitiendo identificar lesiones malignas en etapas iniciales y facilitando el acceso al diagnóstico en poblaciones que, de otra manera, podrían no acudir a una consulta dermatológica. [9]

1.2. Importancia del diagnóstico temprano

El diagnóstico temprano constituye el factor pronóstico más determinante en el cáncer de piel, especialmente en el melanoma cutáneo, la forma más agresiva y letal de esta enfermedad. Aunque el melanoma representa aproximadamente el 4 % de todos los cánceres de piel, es responsable de cerca del 80 % de las muertes por cáncer cutáneo, debido a su marcada capacidad de invasión, diseminación linfática y metástasis a distancia [10][11][12]. Esta desproporción entre frecuencia y mortalidad refleja la urgencia clínica de detectarlo antes de que alcance profundidades o estadios avanzados.

El pronóstico del melanoma está estrechamente vinculado a su espesor tumoral, medido por el índice de Breslow, parámetro histopatológico que describe en milímetros la profundidad de invasión desde la capa granulosa de la epidermis hasta el punto más profundo detectado . El espesor tumoral constituye uno de los predictores más sólidos y universalmente aceptados del riesgo de metástasis, recurrencia y mortalidad. A medida que el tumor invade capas más profundas de la piel, aumenta la probabilidad de acceso a vasos linfáticos y sanguíneos, facilitando la diseminación sistémica.

Las estadísticas internacionales reflejan esta relación de forma contundente. Según los criterios de estadificación de la American Joint Committee on Cancer (AJCC, 8ª edición) y los análisis de Gershenwald [14], los melanomas con un espesor inferior a 1 mm presentan una supervivencia a cinco años mayor al 95 %. A medida que el espesor aumenta, el pronóstico empeora. Los melanomas intermedios (1–2 mm) muestran tasas de supervivencia del 80–90 %, mientras que los melanomas avanzados, con invasión profunda o metástasis regional o sistémica, pueden presentar supervivencias que descienden a rangos del 20–30 %. [15]

La detección temprana no solo mejora de manera decisiva la supervivencia, sino que también simplifica de forma considerable el tratamiento. Los melanomas delgados pueden resolverse mediante una escisión quirúrgica con márgenes adecuados, sin necesidad de terapias sistémicas. En contraste, los melanomas diagnosticados en estadios avanzados requieren intervenciones mucho más complejas.

Desde una perspectiva sanitaria, la evidencia demuestra que el tratamiento temprano de un melanoma implica un costo muy inferior al de un melanoma avanzado. Investigaciones de Estados Unidos y Europa indican que tratar un melanoma metastásico puede ser entre 20 y 30 veces más costoso que tratar uno delgado [16][17]. Por ello, las estrategias de prevención, educación y control dermatológico periódico no solo tienen impacto clínico, sino también social y económico.

1.3. La dermatoscopia como herramienta diagnóstica

La dermatoscopía es actualmente la técnica no invasiva in vivo de referencia para la evaluación de lesiones pigmentadas y no pigmentadas de la piel. Su utilización ha demostrado mejorar la sensibilidad diagnóstica entre un 5 % y un 30 % en comparación con el examen clínico a simple vista, dependiendo del tipo de lesión y del nivel de experiencia del observador [18]. Esta mejora se debe a su capacidad para revelar estructuras macroscópicas asociadas a patrones histopatológicos, como variaciones de colores y estructuras morfológicas específicas, entre ellas las redes pigmentarias, los puntos y glóbulos, las proyecciones radiales y pseudópodos, las estructuras vasculares y el velo azul-blanquecino, elementos que no pueden observarse mediante la inspección visual convencional. [19]

La dermatoscopia no es una herramienta exclusiva de los dermatólogos: cualquier médico con interés y entrenamiento adecuado puede adquirir competencia en su uso. No obstante, los objetivos y alcances difieren según el nivel de experiencia. Un médico general puede emplearla para identificar lesiones sospechosas y determinar si requieren derivación a un especialista, mientras que un dermatoscopista entrenado está capacitado para evaluar con mayor precisión los patrones dermatoscópicos y decidir si una lesión debe ser biopsiada o extirpada. [20]

Numerosas literaturas son consistentes en señalar que la dermatoscopia ofrece una mejora significativa en la detección de melanoma sin embargo, su rendimiento depende en gran medida del entrenamiento del profesional. Estudios clínicos y metaanálisis evidencian que médicos con experiencia avanzada (mayor a cinco años) alcanzan sensibilidades cercanas al 92 % en la detección de melanomas, frente a valores considerablemente menores en observadores sin formación específica (62%). [21]

La relevancia clínica de la dermatoscopía está firmemente respaldada por la medicina basada en evidencia. En países con elevada incidencia de melanoma, como Australia y Nueva Zelanda, las guías clínicas establecen que su uso posee nivel de evidencia 1A, el más alto disponible para técnicas diagnósticas en cáncer cutáneo [22]. Esto significa que existe consenso científico sólido en cuanto a su efectividad para detectar melanomas en fases tempranas y reducir procedimientos innecesarios.

1.4. Inteligencia artificial como herramienta complementaria

La Inteligencia Artificial (IA) ha adquirido un rol creciente en el ámbito de la salud. La UNESCO la define como “máquinas capaces de imitar ciertas funcionalidades de la inteligencia humana incluyendo la percepción, el aprendizaje, el razonamiento, la resolución de problemas, la interacción del lenguaje e incluso la producción creativa”. [23]

En medicina, la IA se utiliza para procesar y/o analizar grandes volúmenes de datos y extraer información clínicamente relevante, contribuyendo a mejorar diagnósticos, optimizar tratamientos, reducir errores, acelerar la investigación biomédica y apoyar la toma de decisiones clínicas. Estas tecnologías se aplican hoy en múltiples áreas: imágenes médicas, análisis histopatológico, genética, monitorización del embarazo, soporte terapéutico, desarrollo de fármacos, prótesis inteligentes, etc..

Diversos estudios señalan que la IA ofrece beneficios transversales. La seguridad del paciente, un problema global de salud pública, puede verse mejorada mediante sistemas de soporte clínico basados en IA, por ejemplo, en Estados Unidos se estiman alrededor de cinco millones de errores médicos anuales, muchos de ellos prevenibles, y una revisión sistemática demostró que los sistemas de decisión asistidos por IA pueden aumentar la detección de estos, mejorar la estratificación de riesgo y optimizar el manejo farmacológico [24]. En este sentido y bajo todo contexto, la IA no reemplaza al profesional de la salud, sino que actúa como un complemento que potencia su capacidad diagnóstica y eficiencia, tal como señalan múltiples organismos internacionales y reportes tecnológicos.

En dermatología, la IA ha generado un interés particularmente relevante al mejorar la precisión y eficiencia de los métodos diagnósticos tradicionales, como el examen clínico, la dermatoscopia y el análisis histopatológico. Los modelos basados en aprendizaje profundo han demostrado un rendimiento comparable o incluso superior al de dermatólogos en la clasificación de lesiones cutáneas, dado que la dermatoscopia requiere formación adicional más allá de la dermatología general y no todos los profesionales poseen la misma experiencia en esta técnica. En este sentido, los clasificadores de última generación muestran un potencial creciente para integrarse en la práctica clínica, apoyando el diagnóstico de lesiones pigmentadas y complementando la experiencia del profesional. Un ejemplo destacado es el estudio [25], en el que un modelo entrenado con más de 129.000 imágenes igualó el desempeño de 21 dermatólogos certificados en la clasificación de melanoma, carcinoma basocelular y carcinoma espinocelular. Aunque resultados similares se han podido obtener con la implementación de otros modelos, problemas como imágenes fuera de distribución representan una gran limitación a estos modelos.

El acceso a repositorios de gran escala, como el ISIC Archive [43], el mayor banco público de imágenes dermatoscópicas, ha sido fundamental para que estos modelos alcancen altos niveles de robustez y generalización.

Más allá del diagnóstico, la IA está ampliando su aplicación a la segmentación automática de patrones dermatoscópicos, detección temprana de lesiones, triaje inteligente, generación de mapas explicativos (XAI) y apoyo en la toma de decisiones clínicas [26]. La incorporación de modelos explicativos es fundamental para aumentar la confianza del profesional y favorecer la integración de estas herramientas en entornos clínicos reales.

Pese a estos avances, la literatura científica coincide en que la IA debe entenderse como un instrumento complementario y no sustitutivo del criterio clínico. Factores como sesgos en las bases de datos, variabilidad en la adquisición de imágenes, límites regulatorios y la necesidad de supervisión médica hacen imprescindible mantener al profesional en el centro del proceso diagnóstico. La IA puede ayudar a identificar lesiones que podrían pasar inadvertidas, pero la decisión terapéutica final debe permanecer bajo responsabilidad del dermatólogo.

2. FUNDAMENTOS DE LAS LESIONES DERMATOLÓGICAS

2.1. La piel: estructuras y funciones

Desde el punto de vista anatómico y fisiológico, la piel se define como un órgano complejo y dinámico que recubre la superficie corporal y cumple funciones esenciales de protección, regulación térmica, percepción sensorial y defensa inmunológica. Actúa como una barrera física, química y biológica frente al medio externo, evitando la pérdida de agua y la entrada de agentes patógenos. [27]

Su extensión depende de la talla y peso de cada individuo. Una persona adulta promedio está cubierta por aproximadamente 2 m^2 de piel, con un volumen de 4000 cc y 2.5 mm de espesor, lo que representa alrededor del 6% del peso corporal total [27]. Al ser el recubrimiento externo y protector del cuerpo, la piel se encuentra expuesta de forma constante a factores ambientales y a múltiples agresiones, lo que la hace vulnerable a crecimientos, erupciones, quemaduras, heridas, infecciones, trastornos pigmentarios y procesos neoplásicos.

Estructuralmente, la piel es un órgano multicapa compuesto por tres niveles principales: la epidermis, un epitelio escamoso estratificado no vascularizado; la dermis, formada por tejido conectivo; y la hipodermis, constituida predominantemente por tejido adiposo subcutáneo. La alteración o pérdida de continuidad de estas capas da origen a las distintas lesiones cutáneas elementales.

Además, la piel alberga una variedad de apéndices cutáneos que incluyen folículos pilosos, glándulas ecrinas, sebáceas, apocrinas, uñas y glándulas mamarias en la mama que penetran profundamente en la grasa subcutánea. Estas estructuras no son meras características estéticas, sino que cumplen funciones específicas que contribuyen a la protección y al correcto funcionamiento del organismo. En particular, los folículos pilosos se encuentran ricamente inervados y contribuyen a la percepción de estímulos táctiles leves, y de manera secundaria participan en la regulación de la temperatura corporal; mientras que las uñas protegen las extremidades distales y mejoran la precisión de los movimientos finos. Cabe mencionar que la piel muestra diferencias significativas en la histoarquitectura dependiendo de la localización anatómica. [27]

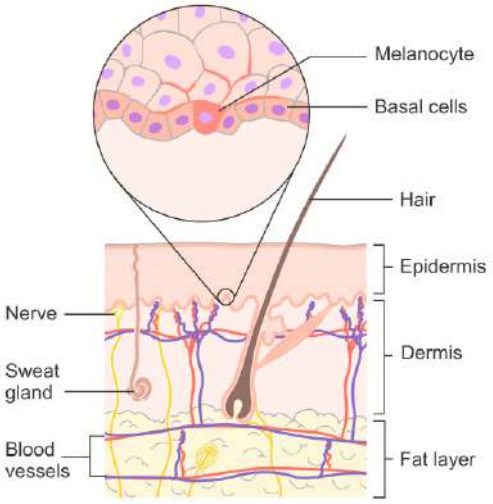

Ilustración 1: Ilustración esquemática de las capas de la piel humana

2.1.1. Epidermis

La epidermis es la capa más superficial de la piel y actúa como una barrera física, química y biológica frente a agentes patógenos, radiación ultravioleta y daños mecánicos o químicos. Se trata de un epitelio escamoso estratificado continuamente queratinizante, organizado en varias subcapas y compuesto predominantemente por queratinocitos productores de queratina. La capa basal contiene queratinocitos con propiedades similares a células madre, responsables de la renovación epidérmica, junto con melanocitos, encargados de la producción de melanina, y células de Merkel, relacionadas con la función sensorial. Por encima se dispone el estrato espinoso, que alberga células de Langerhans con funciones inmunológicas, el estrato granuloso y finalmente el estrato córneo, formado por múltiples capas de corneocitos no viables rodeados de lípidos intercelulares. Este

estrato constituye el principal componente de la función barrera de la epidermis, evitando la pérdida transepidérmica de agua y la penetración de microorganismos y sustancias nocivas. [28]

La epidermis se encuentra separada de la dermis subyacente por la membrana basal, una estructura especializada que regula la adhesión celular, la polaridad del epitelio y los procesos de renovación y diferenciación celular. A pesar de su eficacia como barrera, la epidermis presenta discontinuidades funcionales en los poros de las glándulas sudoríparas y los folículos pilosos, que actúan como vías de intercambio con el medio externo.

2.1.2. Dermis

Por debajo de la epidermis se localiza la dermis, una capa más gruesa y resistente compuesta principalmente por tejido conectivo. Su matriz extracelular, rica en colágeno, elastina, proteoglicanos y ácido hialurónico, es producida por fibroblastos y confiere a la piel resistencia mecánica, elasticidad y capacidad de deformación. En la dermis se encuentran los folículos pilosos, glándulas sebáceas y sudoríparas, así como una extensa red vascular, linfática y nerviosa. También alberga receptores sensoriales especializados, como los corpúsculos de Meissner y Pacini, y terminales nerviosas libres, responsables de la percepción táctil, térmica y dolorosa. Desde el punto de vista estructural, la dermis se divide en una dermis papilar superficial y una dermis reticular profunda, esta última en estrecha relación con la hipodermis. [28]

2.1.3. Hipodermis

La hipodermis, o tejido subcutáneo, constituye la capa más profunda de la piel y está formada principalmente por tejido adiposo organizado en lóbulos separados por tabiques fibrosos vascularizados. Cumple funciones esenciales como aislamiento térmico, amortiguación frente a traumatismos y almacenamiento energético. Además, actúa como vía de paso para vasos sanguíneos y nervios de mayor calibre, contribuyendo a la nutrición de las capas superiores y a la regulación térmica del organismo. [28]

2.1.4. Relevancia clínica y epidemiológica de la piel

La piel además de todas sus funciones anteriormente enumeradas, posee un rol clínico central como órgano diagnóstico, ya que numerosas enfermedades sistémicas, metabólicas, inmunológicas y oncológicas se manifiestan inicialmente a través de cambios cutáneos visibles. Por este motivo, su inspección constituye una herramienta fundamental en la práctica médica general y especializada. [29]

Asimismo, desempeña un papel preponderante en la respuesta inmunológica innata y adaptativa, al albergar células presentadoras de antígenos, como las células de Langerhans, y participar activamente en la detección y neutralización de agentes externos. Este rol inmunológico explica su participación en procesos inflamatorios, infecciosos y neoplásicos. [30]

Finalmente, desde un enfoque de salud pública, la piel actúa como principal órgano receptor de la radiación ultravioleta, cuyo efecto acumulativo produce daño en el ADN celular y representa el principal factor de riesgo para el desarrollo de lesiones premalignas y malignas [31]. Esta combinación de complejidad estructural, funciones vitales y exposición constante al ambiente justifica la necesidad de un estudio sistemático de las lesiones cutáneas.

2.1.5. Origen celular del cáncer de piel

Desde el punto de vista oncológico, el cáncer de piel se origina en la epidermis, cuya composición comprende tres tipos celulares principales. Las células escamosas, que forman la capa más superficial, pueden dar lugar al carcinoma espinocelular. Las células basales, ubicadas en la capa basal de la epidermis, son el origen del carcinoma basocelular, el tumor cutáneo más frecuente. Por último, los melanocitos, responsables de la producción de melanina, pueden transformarse malignamente y dar lugar al melanoma, la forma más agresiva de cáncer de piel. [32]

2.2. Factores que promueven la aparición de lesiones

La aparición de lesiones cutáneas, tanto benignas como malignas, es el resultado de la interacción compleja entre factores ambientales, genéticos y biológicos. Entre ellos, la radiación ultravioleta (RUV) constituye el principal factor etiológico implicado en el desarrollo de lesiones premalignas y cánceres de piel, particularmente en poblaciones con fototipos claros y elevada exposición solar acumulativa.

La radiación ultravioleta, especialmente en sus componentes UVB (280–320 nm) y UVA (320–400 nm), induce daño directo e indirecto en el ADN de las células epidérmicas. La radiación UVB produce lesiones genéticas específicas, como los dímeros de pirimidina, mientras que la radiación UVA genera estrés oxidativo a través de especies reactivas de oxígeno, provocando mutaciones, alteraciones en los mecanismos de reparación del ADN y envejecimiento cutáneo prematuro. Este daño acumulativo favorece la transformación maligna de queratinocitos y melanocitos, proceso ampliamente documentado en estudios epidemiológicos y moleculares. [32]

La exposición solar intermitente e intensa, especialmente aquella asociada a quemaduras solares durante la infancia y la adolescencia, se ha vinculado de forma consistente con un aumento significativo del riesgo de melanoma. En contraste, la exposición solar crónica y acumulativa se asocia más estrechamente con el desarrollo de carcinomas no melanoma, como el carcinoma basocelular y el carcinoma espinocelular [33]. A este riesgo se suma el uso de fuentes artificiales de radiación ultravioleta, como las camas solares, cuya carcinogenicidad ha sido clasificada como Grupo 1 (carcinógeno para humanos) por la Agencia Internacional para la Investigación sobre el Cáncer. [34]

Otro factor determinante es el fototipo cutáneo, ya que las personas con piel clara, cabello rubio o pelirrojo, ojos claros y tendencia a quemarse presentan menor cantidad de melanina funcional, lo que reduce la protección natural frente a la radiación ultravioleta. La melanina actúa como un filtro biológico que absorbe y dispersa la radiación, por lo que su deficiencia incrementa la susceptibilidad al daño genético inducido por el sol. [35]

La predisposición genética también desempeña un papel relevante. La presencia de antecedentes personales o familiares de cáncer de piel, el número elevado de nevos melanocíticos y la existencia de nevos atípicos aumentan el riesgo de desarrollar melanoma. Estas condiciones reflejan alteraciones genéticas que afectan la proliferación, diferenciación y control del crecimiento celular, y que pueden potenciar los efectos nocivos de la radiación ultravioleta. [36]

De igual manera, la inmunosupresión, ya sea secundaria a trasplantes de órganos sólidos, tratamientos inmunosupresores prolongados, infecciones como el VIH o enfermedades sistémicas, se asocia a un incremento significativo en la incidencia de lesiones cutáneas malignas, particularmente carcinoma espinocelular. La disminución de la vigilancia inmunológica favorece la supervivencia y expansión de clones celulares con daño genético inducido por agentes ambientales. [35]

Finalmente, factores como la edad, el envejecimiento cutáneo, la exposición a agentes químicos carcinogénicos (arsénico, hidrocarburos aromáticos policíclicos), las radiaciones ionizantes y determinadas condiciones inflamatorias crónicas de la piel contribuyen al desarrollo de lesiones cutáneas al alterar la homeostasis tisular y favorecer la acumulación de mutaciones a lo largo del tiempo. [37]

2.3. Principales trastornos dermatológicos en Argentina

Las enfermedades dermatológicas constituyen un motivo de consulta frecuente en el sistema de salud argentino y representan un problema sanitario relevante tanto por su alta prevalencia como por su impacto en la calidad de vida de la población. Entre los trastornos cutáneos más comunes se destacan la dermatitis atópica, la psoriasis, el acné, la rosácea, las micosis superficiales y el cáncer de piel, cuya incidencia ha mostrado una tendencia creciente en las últimas décadas. [38]

La dermatitis atópica ha experimentado un aumento sostenido, especialmente en áreas urbanas, fenómeno que se asocia a cambios ambientales, mayor exposición a contaminantes y al incremento de alérgenos. La psoriasis, una enfermedad inflamatoria crónica de base inmunológica, afecta aproximadamente al 2–3 % de la población argentina, en concordancia con estimaciones internacionales. Por su parte, el acné y la rosácea son patologías altamente prevalentes, vinculadas a factores hormonales, hábitos alimentarios, estrés y condiciones ambientales, y afectan principalmente a adolescentes y adultos jóvenes en el caso del acné, y a adultos en el caso de la rosácea. [38]

Las micosis superficiales también constituyen un problema frecuente, favorecidas por el clima, la humedad y determinados hábitos higiénicos. En particular, se ha señalado la transmisión a través de herramientas de corte mal higienizadas en barberías y peluquerías como un factor contribuyente en algunos contextos. [38]

Dentro de este panorama, el cáncer de piel representa el trastorno dermatológico de mayor impacto desde el punto de vista oncológico. En Argentina, se detectan aproximadamente 130.000 nuevos casos de cáncer de piel por año, lo que equivale a una tasa de incidencia de 212 casos por cada 100.000 habitantes, considerando ambos sexos y excluyendo el cáncer de piel no melanoma. Esta cifra posiciona al país dentro del grupo de naciones con incidencia media-alta a nivel mundial y en el séptimo lugar en Latinoamérica. [39]

Las principales causas del cáncer de piel en la población argentina son la exposición acumulativa e intermitente a la radiación ultravioleta solar y el uso de camas solares, prácticas que generan daño progresivo en el ADN de las células cutáneas. Este daño acumulado se asocia no solo al desarrollo de tumores malignos, sino también al envejecimiento cutáneo prematuro y a la aparición de lesiones precancerosas. Si bien la mayoría de los cánceres de piel presentan buen pronóstico cuando se detectan en etapas tempranas, el melanoma, aunque menos frecuente, es responsable de la mayor parte de la mortalidad, con alrededor de 600 fallecimientos anuales en el país. [39]

Las campañas de salud pública, como la Campaña Nacional de Prevención del Cáncer de Piel, enfatizan la importancia de las medidas de fotoprotección (evitar la exposición solar entre las 10 y las 16 horas, utilizar ropa protectora, sombreros, lentes con filtro UV y protector solar con FPS ≥ 30) así como la autoexploración cutánea y el control periódico de los nevos melanocíticos. Estos últimos son lesiones frecuentes en la población general, generalmente benignas, pero cuya vigilancia resulta clave para la detección precoz de transformaciones malignas. [40]

Por otra parte, en determinadas regiones de Argentina la exposición crónica al arsénico constituye un factor relevante en el desarrollo de carcinomas cutáneos múltiples, especialmente en

poblaciones de la llanura Chaco-Pampeana. El arsénico (As) es un semimetal ampliamente distribuido en suelos y aguas, cuya intoxicación prolongada se denomina hidroarsenicismo crónico regional endémico (HACRE). Esta enfermedad se desarrolla tras exposiciones sostenidas, afecta principalmente la piel y puede evolucionar hacia neoplasias cutáneas, presentando manifestaciones progresivas como hiperhidrosis, hiperqueratosis y melanodermia, además de asociarse con enfermedades cardiovasculares, neurológicas y otros tipos de cáncer. La exposición ocurre principalmente por el consumo de agua contaminada, con acumulación del elemento en tejidos ricos en queratina, como la piel, el cabello y las uñas. [169] [170]

La elevada prevalencia de trastornos dermatológicos en Argentina, sumada al aumento sostenido del cáncer de piel, subraya la importancia de fortalecer las estrategias de prevención, diagnóstico temprano y seguimiento clínico. Este contexto justifica la necesidad de herramientas diagnósticas complementarias que contribuyan a una evaluación objetiva y sistemática de las lesiones cutáneas, especialmente en escenarios de alta demanda asistencial.

2.4. CLASIFICACIÓN GENERAL: Lesiones primarias y secundarias

En dermatología, la correcta identificación y descripción de las lesiones cutáneas supone el primer paso para establecer un diagnóstico adecuado. Para ello, se emplea una clasificación morfológica que permite ordenar las alteraciones visibles de la piel en función de su forma, contenido y evolución. Desde este enfoque, las lesiones dermatológicas se dividen en lesiones primarias y lesiones secundarias, una distinción fundamental para comprender el origen y la progresión de las patologías cutáneas.

Las lesiones primarias son aquellas que aparecen directamente sobre una piel previamente sana y representan la manifestación inicial de un proceso patológico. Estas lesiones reflejan el mecanismo fisiopatológico subyacente y, por lo tanto, aportan información clave para el diagnóstico. Entre las lesiones primarias se incluyen las máculas, que corresponden a alteraciones del color de la piel sin relieve ni modificación de la textura; las pápulas, que son elevaciones sólidas y circunscriptas de pequeño tamaño; y los tubérculos y los nódulos, que presentan mayor profundidad y consistencia; los tumores, neoformaciones celulares que tienden a crecer y persistir en el tiempo y que pueden ser benignos o malignos según su estirpe epitelial. También forman parte de este grupo las vesículas y ampollas, caracterizadas por la presencia de contenido líquido, así como las pústulas, que contienen material purulento; las escamas primarias que son fragmentos laminares que se desprenden de la piel. Otras lesiones primarias relevantes son los quistes y las placas, cuya identificación permite orientar el diagnóstico hacia entidades clínicas específicas. [41]

Las lesiones secundarias, en cambio, se desarrollan como consecuencia de la evolución, modificación o resolución de una lesión primaria, es decir, asientan sobre una piel previamente enferma como consecuencia de procesos naturales, traumatismos, infecciones secundarias o intervenciones terapéuticas [41]. Estas lesiones no representan el inicio de la enfermedad, pero aportan información relevante sobre su curso clínico. Dentro de este grupo se encuentran las escamas secundarias, producto del desprendimiento del estrato córneo; las costras, formadas por la desecación de exudados; las erosiones, fisuras y grietas, que corresponden a soluciones de continuidad de la piel; las úlceras, caracterizadas por la pérdida de tejido; y las cicatrices, que reflejan procesos de reparación tisular; a liquenificación que se da en patologías por rascado crónico, la esclerosis que es el endurecimiento de la piel y la atrofia que es la disminución del espesor de la misma. [41][42]

La distinción entre lesiones primarias y secundarias es esencial en la práctica clínica, ya que una misma patología puede presentar diferentes manifestaciones cutáneas según su estadio evolutivo. Además, la coexistencia de múltiples lesiones en una misma región cutánea hace que

lograr identificar correctamente la lesión elemental dermatológica sea fundamental para acercarse al diagnóstico cutáneo correcto. [41]

2.5. Nuestra clasificación elegida

Si bien la clasificación tradicional de las lesiones cutáneas en primarias y secundarias resulta fundamental para el abordaje clínico inicial, en el contexto del presente trabajo se adoptó una clasificación orientada al diagnóstico dermatológico y a su aplicación en modelos de inteligencia artificial. Esta decisión responde a la necesidad de agrupar las lesiones de acuerdo a su relevancia clínica, comportamiento biológico y representación en imágenes dermatoscópicas, optimizando así el proceso de entrenamiento y evaluación del sistema propuesto.

La clasificación seleccionada contempla cinco grandes categorías: ***dermatosis cancerosa, dermatosis precancerosa, nevo, tumores benignos y otras lesiones***. Esta organización permite abarcar un espectro amplio de entidades cutáneas, desde lesiones claramente malignas hasta alteraciones benignas o de bajo riesgo, reflejando escenarios reales de la práctica clínica.

Esta clasificación fue seleccionada por su equilibrio entre simplicidad, relevancia clínica y viabilidad computacional, permitiendo reducir la complejidad del problema sin perder representatividad diagnóstica. Asimismo, facilita la comparación con estudios previos y el uso de bases de datos públicas ampliamente utilizadas, como ISIC Archive [43]. En el marco de este proyecto, esta organización constituye la base fundamental sobre la cual se desarrollarán y evaluarán los modelos de clasificación automática de lesiones dermatológicas.

Ilustración 2: Esquema de clasificación de las cinco clases de lesiones cutáneas consideradas

2.6. Características clínicas y dermatoscópicas de cada grupo

El análisis clínico y dermatoscópico de las lesiones cutáneas permite identificar patrones morfológicos y cromáticos que orientan el diagnóstico. Sin embargo, muchas entidades comparten características visuales similares, lo que explica la elevada dificultad diagnóstica y la variabilidad interobservador. A continuación, se describen las principales características de cada una de las lesiones consideradas en la clasificación adoptada y se incluyen imágenes representativas de cada categoría con fines ilustrativos, todas ellas obtenidas de la plataforma ISIC Archive. [43]

2.6.1. Dermatosis Cancerosa

Las dermatosis cancerosas comprenden neoplasias cutáneas malignas con distinto potencial invasivo y metastásico. Dentro de este grupo, el melanoma representa la entidad de mayor relevancia clínica debido a su elevada mortalidad cuando no es detectado precozmente. También, en este grupo se incluyen lesiones del tipo no melanoma como el carcinoma de células basales, siendo éste el más común, y el carcinoma de células escamosas.

2.6.1.1. Melanoma

El melanoma es una neoplasia maligna que se origina a partir de los melanocitos, las células responsables de la producción de melanina en la piel [44]. Puede desarrollarse a partir de un nevo preexistente, pero también es frecuente que aparezca de novo sobre piel previamente sana, lo que dificulta su detección temprana. Su comportamiento biológico se caracteriza por una proliferación celular descontrolada, con capacidad de invadir tejidos adyacentes y diseminarse a distancia a través de los vasos linfáticos y sanguíneos, afectando órganos como los ganglios linfáticos regionales, el hígado, los pulmones y el sistema nervioso central. [45]

Desde el punto de vista epidemiológico, la localización del melanoma presenta diferencias según el sexo. En los hombres, se observa con mayor frecuencia en el tronco, especialmente en la región dorsal, y en la cabeza y el cuello, mientras que en las mujeres es más habitual en los miembros inferiores y superiores [32]. Existe, además, una forma menos frecuente denominada melanoma ocular o intraocular, que se origina en los melanocitos de la úvea y no está directamente relacionada con la exposición solar cutánea [46].

Desde el punto de vista clínico, el signo más relevante en la sospecha de melanoma es el cambio. Los cambios en el tamaño, la forma, el color o la superficie de una lesión pigmentada se consideran signos de alerta clínicamente relevantes. Entre los hallazgos clínicos sugestivos se incluyen la aparición de asimetría, bordes irregulares, variación cromática, crecimiento progresivo, prurito, sangrado espontáneo, ulceración o la presencia de lesiones satélite asociadas a un nevo preexistente. [47]

Con el objetivo de facilitar la detección precoz, se han propuesto distintas reglas clínicas y dermatoscópicas que sintetizan estos criterios de sospecha y permiten estandarizar la evaluación de las lesiones cutáneas. Entre ellas se destacan la regla ABCDE del melanoma y la regla dermatoscópica de los tres puntos, ambas ampliamente validadas y utilizadas como herramientas de tamizaje en la práctica clínica [48]. Estas reglas se detallan en apartados posteriores del presente informe.

2.6.1.1.1. Melanoma in situ

El melanoma in situ corresponde a la forma más temprana del melanoma cutáneo y se caracteriza por estar confinado exclusivamente a la epidermis, la capa más superficial de la piel, sin

invasión de tejidos circundantes ni diseminación a ganglios linfáticos o sitios distantes [49]. Desde el punto de vista dermatoscópico, este tipo de lesión suele presentar asimetría estructural, red pigmentaria atípica, variaciones sutiles de color y una desorganización parcial del patrón, características que dificultan su diferenciación respecto de lesiones melanocíticas benignas atípicas. [50]

El melanoma in situ también se denomina melanoma en estadio 0, de acuerdo con el sistema de estadificación numérica utilizado internacionalmente, el cual clasifica la enfermedad desde el estadio 0 hasta el estadio 4 en función del grosor tumoral y de la presencia o ausencia de diseminación a ganglios linfáticos u otros órganos. [51]

Desde el punto de vista biológico, el confinamiento celular explica su pronóstico altamente favorable, ya que en la epidermis no existen vasos sanguíneos ni linfáticos que permitan la diseminación de las células tumorales [52]. Debido a esta característica, algunos autores y profesionales de la salud consideran a los cánceres in situ como lesiones precancerosas, aunque desde el punto de vista histopatológico ya representan una neoplasia maligna en estadio inicial.

El tratamiento de elección para el melanoma in situ es la extirpación quirúrgica completa, con carácter curativo en la mayoría de los casos [51]. La cirugía debe realizarse con un margen adecuado de piel sana para asegurar la eliminación total de las células malignas. Si el melanoma in situ no se extirpa de manera correcta, existe el riesgo de que evolucione hacia un melanoma invasivo, con un pronóstico significativamente menos favorable. [52]

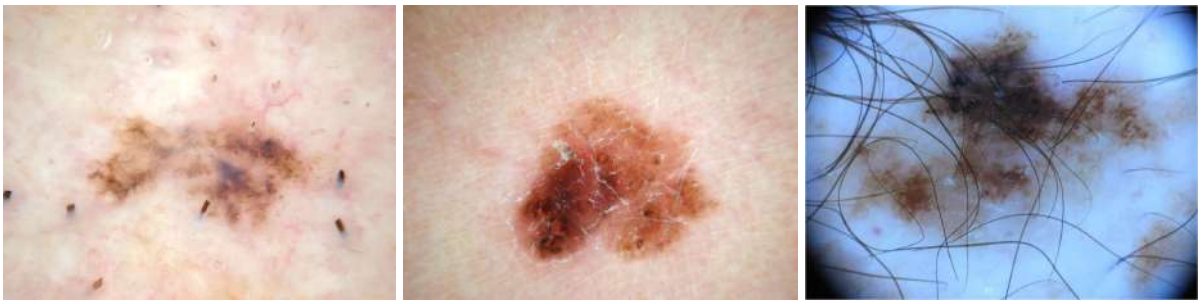

Ilustración 3: Imágenes dermatoscópicas representativas de melanomas in situ

2.6.1.1.2. Melanoma Invasivo

El melanoma invasivo corresponde a las formas de melanoma en las que las células malignas han atravesado la membrana basal de la epidermis e invadido la dermis subyacente. Este evento marca la transición desde el melanoma in situ hacia una enfermedad con potencial de diseminación, ya que la dermis contiene vasos sanguíneos y linfáticos que pueden facilitar la propagación tumoral [53].

Desde el punto de vista de la estadificación, el melanoma invasivo abarca los estadíos I y II, también incluyendo el estadio III cuando existe compromiso ganglionar regional, aunque sin evidencia de metástasis a distancia. La clasificación depende principalmente del grosor tumoral medido por el índice de Breslow (grosor), la presencia de ulceración y la afectación de ganglios linfáticos regionales. [54]

Clínica y dermatoscópicamente, el melanoma invasivo resalta las características del melanoma in situ. [55] Su tratamiento se basa principalmente en la extirpación quirúrgica amplia, pudiendo complementarse con la biopsia del ganglio centinela para evaluar la diseminación regional. El pronóstico es variable y depende de la profundidad de invasión y de otros factores histopatológicos.

Ilustración 4: Imágenes dermatoscópicas representativas de melanomas invasivos

2.6.1.1.3. Melanoma metástasis

El melanoma metastásico representa la forma más avanzada de la enfermedad y se caracteriza por la diseminación de células tumorales más allá del sitio primario y de los ganglios linfáticos regionales, alcanzando órganos distantes, lo que corresponde al estadio IV según los sistemas internacionales de estadificación [56]. La propagación puede ocurrir a través de los sistemas linfático y sanguíneo, con afectación frecuente de órganos como pulmones, hígado, cerebro, huesos o piel a distancia del tumor primario. Esta capacidad de invasión y colonización refleja un comportamiento biológico altamente agresivo y se asocia a una mortalidad significativamente mayor. [57]

Desde el punto de vista clínico, el melanoma metastásico puede manifestarse no solo por la lesión cutánea primaria, sino también por síntomas o signos sistémicos derivados del compromiso de órganos distantes, como alteraciones neurológicas, respiratorias o hepáticas. Dermatoscópicamente, la lesión primaria puede presentar signos de regresión, ulceración o cambios rápidos, aunque en muchos casos el foco principal del manejo clínico se centra en las metástasis y no exclusivamente en la lesión cutánea original. [58]

Su tratamiento es complejo y ha evolucionado significativamente en la última década. Actualmente incluye inmunoterapia, terapias dirigidas y combinaciones terapéuticas, con el objetivo de prolongar la supervivencia y mejorar la calidad de vida, aunque el pronóstico continúa siendo reservado en comparación con los estadios iniciales.

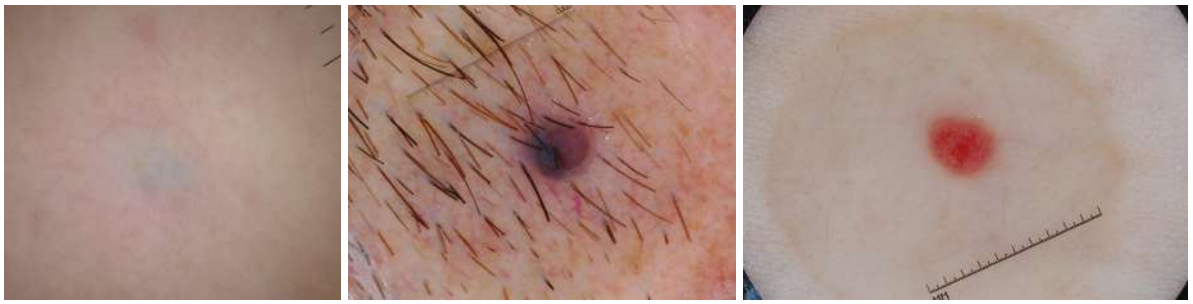

Ilustración 5: Imágenes dermatoscópicas representativas de melanomas metástasis

2.6.1.2. Carcinoma de células basales o basocelular

El carcinoma basocelular (CBC) es la neoplasia maligna cutánea más frecuente y representa, además, la causa más común de cáncer en todo el mundo. Se origina a partir de las células basales de la epidermis y se caracteriza por un crecimiento lento y localmente invasivo, con una probabilidad muy baja de metástasis, especialmente en comparación con otros cánceres cutáneos como el carcinoma espinocelular o el melanoma [29].

Desde el punto de vista epidemiológico, se estima que aproximadamente 3 de cada 10 personas de piel clara desarrollarán un carcinoma basocelular a lo largo de su vida, y la incidencia continúa en aumento. Si bien se diagnostica con mayor frecuencia en adultos mayores, estudios recientes muestran un incremento sostenido de casos en personas más jóvenes, fenómeno que se asocia a una mayor exposición recreativa al sol y al uso de camas solares [59].

El CBC suele manifestarse clínicamente como pápulas perladas rosadas o rojizas con telangiectasias visibles de aspecto arboriforme y una marcada tendencia a la ulceración, especialmente en lesiones no tratadas. Con frecuencia, el primer signo es una costra o lesión que sangra y no cicatriza, o un nódulo persistente de crecimiento lento. También puede presentarse como placas planas, eritematosas y escamosas, generalmente indoloras, aunque en algunos casos se asocian a prurito o sangrado ocasional [59]. Desde el punto de vista dermatoscópico, se caracteriza por la presencia de vasos arboriformes, nidos ovoides azul-gris, estructuras en hoja de arce y la ausencia de red pigmentaria. [60]

El CBC puede aparecer en cualquier parte del cuerpo, aunque son significativamente más frecuentes en zonas expuestas al sol, como la cara, la cabeza, el cuello y las orejas. En raras ocasiones, pueden desarrollarse sobre cicatrices antiguas o áreas de inflamación crónica. [59]

Los carcinomas basocelulares casi siempre se pueden curar, especialmente cuando se diagnostican de forma temprana. El tratamiento más frecuente es la cirugía, realizada habitualmente con anestesia local. Existen también opciones no quirúrgicas, cuya elección depende de múltiples factores, como el tamaño, tipo y localización del tumor, el número de lesiones, la edad del paciente, su estado general de salud y el riesgo de recurrencia. En determinados casos seleccionados, especialmente cuando el crecimiento es lento y la localización no es crítica, puede considerarse la observación sin tratamiento inmediato. [59]

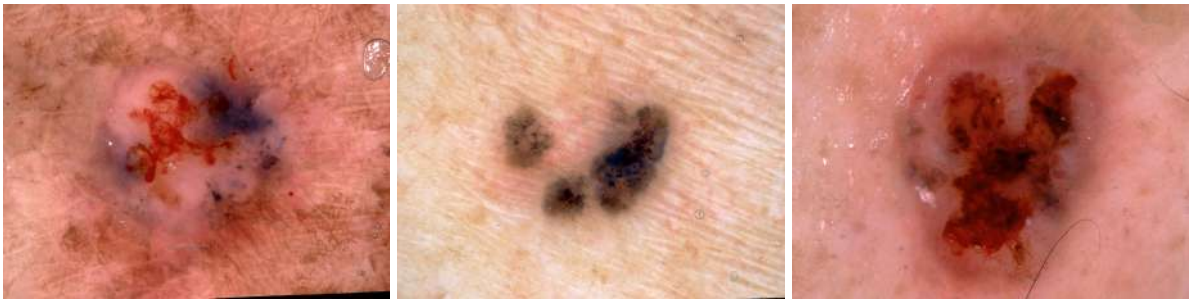

Ilustración 6: Imágenes dermatoscópicas representativas de carcinoma de células basales

2.6.1.3. Carcinoma de células escamosas

El carcinoma de células escamosas (CCE), también denominado carcinoma espinocelular, carcinoma epidermoide o carcinoma escamoso, es una neoplasia maligna que se origina en los queratinocitos de la epidermis. Representa el segundo cáncer de piel más frecuente después del carcinoma basocelular, con una incidencia creciente a nivel mundial, principalmente en individuos con exposición solar acumulada a lo largo de la vida. [61][62]

Independientemente de su estadio o subtipo, los carcinomas de células escamosas suelen localizarse en zonas fotoexpuestas, como el cuero cabelludo, la cara, las orejas, los labios, el cuello, los antebrazos y el dorso de las manos.

Clínicamente, suele presentarse como lesiones escamosas, costrosas y elevadas, de superficie áspera, que pueden sangrar, ulcerarse o no cicatrizar, asociándose en ocasiones a dolor o

sensibilidad local [63]. Desde el punto de vista dermatoscópico, se caracteriza por la presencia de áreas queratósicas blanco-amarillentas o marrón claro, folículos pilosos diana con tapones de queratina, ulceración y una arquitectura vascular polimorfa con vasos en horquilla o lineales-irregulares. [64]

El CCE puede desarrollarse sobre queratosis actínicas, consideradas lesiones premalignas, así como también en piel previamente dañada por exposición excesiva a radiación UV, radioterapia, quemaduras, úlceras crónicas, cicatrices antiguas o inflamación persistente. [27]

Aunque la mayoría de los CCE son tumores de bajo riesgo y potencialmente curables, algunos presentan un comportamiento más agresivo, con crecimiento rápido, destrucción tisular local y capacidad de metastatizar, especialmente hacia ganglios linfáticos regionales. [63] [65]

2.6.1.3.1. Carcinoma de células escamosas in situ

El carcinoma de células escamosas in situ corresponde a la proliferación de células tumorales confinadas exclusivamente a la epidermis, sin invasión de planos profundos. Se manifiesta típicamente como una placa eritematosa y escamosa de crecimiento lento, localizada en áreas expuestas al sol. Aunque no es una lesión grave, requiere tratamiento o seguimiento, ya que en raras ocasiones puede progresar a un carcinoma de células escamosas invasivo. [66]

Ilustración 7: Imágenes dermatoscópicas representativas de carcinomas de células escamosas in situ

2.6.1.3.2. Carcinoma de células escamosas invasivo

El carcinoma de células escamosas invasivo se define por la infiltración tumoral más allá de la epidermis, con compromiso de la dermis y, en algunos casos, tejidos más profundos. Clínicamente suele presentarse como una lesión papulonodular, exofítica o ulcerada, con mayor tendencia al sangrado y al crecimiento destructivo. Este subtipo posee un mayor riesgo de recurrencia local y metástasis, especialmente cuando se asocia a tumores poco diferenciados o a inmunosupresión. [61] [63]

Ilustración 8: Imágenes dermatoscópicas representativas de carcinomas de células escamosas invasivo

2.6.1.3.3. Carcinoma de células escamosas NOS

La categoría carcinoma de células escamosas NOS, del inglés Not Otherwise Specified, agrupa aquellas lesiones que presentan características clínicas y dermatoscópicas compatibles con CCE, pero que no pueden clasificarse con precisión como in situ o invasivas en la evaluación inicial. Estas lesiones suelen compartir los rasgos generales del CCE y requieren confirmación histopatológica para una adecuada clasificación y planificación terapéutica.

Ilustración 9: Imágenes dermatoscópicas representativas de carcinomas de células escamosas NOS

2.6.2. Dermatosis Precancerosa

Las dermatosis precancerosas comprenden un grupo de lesiones cutáneas que presentan un riesgo aumentado de progresión hacia neoplasias malignas. Estas lesiones suelen desarrollarse como consecuencia de daño genético acumulado, principalmente inducido por la radiación ultravioleta, y representan un estadio intermedio entre la piel sana y el cáncer establecido. Su identificación temprana es esencial, ya que permite instaurar medidas de tratamiento y seguimiento que reducen significativamente la progresión tumoral y la morbilidad asociada.

Desde el punto de vista diagnóstico, las dermatosis precancerosas constituyen un desafío clínico y dermatoscópico, dado que pueden compartir características tanto con lesiones benignas como con tumores malignos incipientes. Dentro de esta clasificación se incluyen la queratosis actínica, las neoplasias melanocíticas atípicas y las proliferaciones melanocíticas intraepiteliales atípicas.

2.6.2.1. Queratosis actínica (solar or actinic keratosis)

Las queratosis actínicas (QA) son áreas de piel dañadas por la exposición crónica a la radiación solar y constituyen la lesión precancerosa cutánea más frecuente. Suelen localizarse en regiones habitualmente expuestas al sol, como los antebrazos, el dorso de las manos, la cara, las orejas, el cuero cabelludo alopécico y, en algunos casos, los labios. Los términos actínico y solar hacen referencia al origen lumínico de la lesión, mientras que queratosis describe el engrosamiento anormal de la piel. [67]

Desde el punto de vista clínico, las QA presentan una gran variabilidad morfológica. Pueden manifestarse como áreas ásperas o escamosas al tacto, a menudo antes de que se evidencie un cambio de color. Suelen ser rosadas o eritematosas, aunque también pueden ser del color de la piel. Generalmente miden menos de 1 cm, pero pueden confluir formando placas eritemato-descamativas de mayor tamaño, en ocasiones con hiperqueratosis marcada. La piel circundante suele mostrar signos de daño actínico crónico, como arrugas, manchas solares y pecas. Habitualmente aparecen múltiples lesiones en una misma zona, siendo infrecuente su presentación aislada. [67]

En la mayoría de los casos, las queratosis actínicas son asintomáticas, aunque pueden producir prurito o dolor. Si no se tratan durante largos períodos, existe un riesgo bajo pero real de progresión a carcinoma de células escamosas (CCE). De hecho, aproximadamente el 60 % de los carcinomas epidermoides invasivos se desarrollan sobre queratosis actínicas clínicamente evidentes. Si bien la probabilidad de transformación maligna de una QA individual es baja, el riesgo aumenta significativamente cuando existen múltiples lesiones en la misma región, lo que refleja el concepto de campo de cancerización. [63]

Desde el punto de vista histopatológico, se caracterizan por la presencia de queratinocitos atípicos y desorganizados, predominantes en los estratos basales de la epidermis, con pleomorfismo celular, núcleos grandes e hipercromáticos, disqueratosis y apoptosis. Es frecuente la ausencia de la capa granulosa, lo que conduce a paraqueratosis superficial. En la dermis subyacente suele observarse un infiltrado linfoide acompañado de elastosis solar, reflejo del daño crónico inducido por la radiación ultravioleta. [68]

El diagnóstico de la queratosis actínica se realiza, habitualmente, mediante la exploración clínica, donde la palpación de la hiperqueratosis y la presencia de descamación resultan orientadoras. La dermatoscopia aporta información clave, siendo característico el denominado patrón “en fresa”, que incluye un pseudorretículo eritematoso, superficie descamativa, vasos lineales ondulados y aperturas foliculares prominentes. [68]

Las queratosis actínicas pueden tratarse, aunque tienden a reaparecer con el tiempo, ya que su presencia indica daño solar acumulado. Algunas lesiones pequeñas pueden resolverse espontáneamente si se reduce la exposición solar. [67]

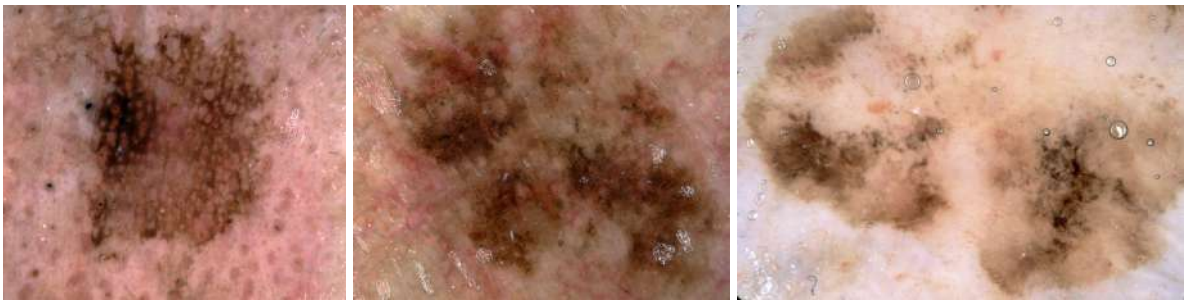

Ilustración 10: Imágenes dermatoscópicas representativas de queratosis actínicas

2.6.2.2. Neoplasias melanocíticas atípicas (Atypical melanocytic neoplasm)

Las neoplasias melanocíticas atípicas corresponden a un grupo heterogéneo de lesiones melanocíticas pigmentadas que presentan alteraciones celulares respecto de los nevos melanocíticos comunes, sin cumplir de manera completa con los criterios diagnósticos de melanoma. En la literatura también se las denomina hiperplasia melanocítica atípica, nevus atípico, nevus displásico o nevus de Clark, términos que reflejan tanto su variabilidad morfológica como la complejidad de su interpretación diagnóstica. [69]

La mayoría de estas lesiones son benignas; sin embargo, algunas poseen un riesgo significativo de progresión a melanoma o pueden representar formas muy incipientes de esta neoplasia maligna, lo que las sitúa en una zona diagnóstica intermedia entre los nevos benignos y el melanoma. [69]

Histopatológicamente, estas lesiones se caracterizan por la presencia de melanocitos con grados variables de atipia citológica y una desorganización parcial de su arquitectura. La Conferencia

de Consenso de los Institutos Nacionales de Salud (NIH) recomendó definir estas lesiones clínicamente como nevos atípicos e histológicamente como nevos melanocíticos displásicos (NAD), acompañado de su grado de atipia (leve, moderada o severa). En la actualidad, la clasificación de tumores cutáneos de la Organización Mundial de la Salud (OMS) prioriza un sistema dicotómico, basado en el grado de atipia nuclear, evaluando el aumento del tamaño nuclear, el pleomorfismo, las alteraciones de la cromatina y la prominencia de los nucléolos, distinguiendo entre nevos displásicos de bajo grado (tamaño nuclear ≤ 1,5 veces el de los queratinocitos) y de alto grado (tamaño nuclear > 1,5 veces), reflejando así una atipia citológica moderada o severa, respectivamente. [69][70]

El diagnóstico definitivo de estas lesiones requiere su evaluación mediante escisión completa y análisis por un dermatopatólogo. Si el análisis histológico confirma que la lesión es benigna, no se indica tratamiento adicional. [71]

Diferenciar las lesiones melanocíticas atípicas de los melanomas incipientes constituye uno de los principales desafíos diagnósticos en dermatología, con implicancias directas en el pronóstico del paciente. En este contexto, el seguimiento evolutivo de la lesión resulta fundamental, ya sea a corto plazo (aproximadamente a los 3 meses) o a largo plazo (entre 6 y 12 meses), ya que permite identificar cambios progresivos en la morfología, la arquitectura y la pigmentación de las lesiones. Aquellas que muestran aumento focal de tamaño, cambios en la pigmentación, aparición de nuevos colores o de estructuras como puntos negros irregulares, pseudópodos, redes pigmentarias irregulares o signos de regresión presentan indicación de escisión. [72]

Desde el punto de vista clínico, suelen ser de mayor tamaño que los nevos comunes, generalmente superiores a 5 mm de diámetro, aunque se ha observado que lesiones menores de 3 mm pueden representar una proporción significativa en poblaciones de centros oncológicos especializados. Presentan bordes irregulares y mal definidos, pigmentación variable que va desde tonos canela o rosa hasta marrón oscuro, a menudo con una base eritematosa. Suele ser plano, con una superficie lisa, ligeramente escamosa o granulada y tiene un borde irregular que puede difuminarse con la piel circulante. Un rasgo característico es su apariencia bicolor y el clásico aspecto de “huevo frito”, con una pápula central rodeada de un anillo macular pigmentado. [71][73]

Estas lesiones se localizan predominantemente en el tronco y las extremidades, aunque también pueden aparecer en regiones como el cuero cabelludo, las mamas, los glúteos y los genitales. Histológicamente, se observan crestas interpapilares alargadas y distorsionadas, fibrosis dérmica y alteraciones arquitecturales que reflejan su carácter atípico.

Ilustración 11: Imágenes dermatoscópicas representativas de neoplasias melanocíticas atípicas

2.6.2.3. Proliferaciones melanocíticas intraepiteliales atípicas (Atypical intraepithelial melanocytic proliferation)

Las proliferaciones melanocíticas intraepiteliales atípicas (IMPA) constituyen un grupo de lesiones melanocíticas de potencial biológico incierto, en las que no es posible establecer con certeza

un diagnóstico benigno o maligno mediante la inspección clínica convencional. Se caracterizan por la presencia de melanocitos atípicos focales y sutiles confinados a la epidermis, sin criterios concluyentes de melanoma invasor. [74][75]

Dado que algunas lesiones melanocíticas atípicas, especialmente aquellas con componente dérmico, pueden asociarse a invasión, diseminación ganglionar o metástasis, su manejo suele ser prudente y, en determinados casos, similar al del melanoma maligno [74]. Con el fin de estandarizar los informes y orientar la conducta clínica, se desarrolló la herramienta MPATH-Dx, que clasifica estas lesiones en categorías jerárquicas; las IMPA suelen corresponder a clases intermedias (clases 2 o 3), para las cuales se recomienda la escisión completa con márgenes quirúrgicos estrechos. [74]

La incidencia real de estas proliferaciones es desconocida debido a la falta de criterios diagnósticos uniformes, aunque no se consideran infrecuentes en la práctica clínica. Su riesgo de progresión a melanoma se ha estimado entre el 4,2% y el 9,8%, siendo menor en las lesiones estrictamente intraepidérmicas en comparación con las que presentan compromiso dérmico. [74]

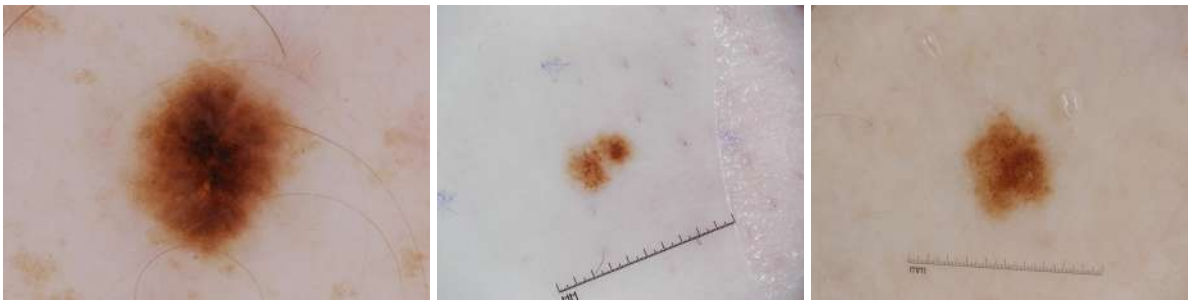

Ilustración 12: Imágenes dermatoscópicas representativas de proliferaciones melanocíticas intraepiteliales atípicas

2.6.3. Nevos

2.6.3.1. Nevos Melanocíticos

Los nevos melanocíticos son proliferaciones benignas de melanocitos y constituyen una de las lesiones pigmentadas más frecuentes en la población general. También, se los denomina comúnmente lunares. Están formados por agrupaciones de melanocitos, células responsables de la producción de melanina, el pigmento que otorga color a la piel. La mayoría de las personas presenta al menos un nevo melanocítico a lo largo de su vida. [74][75]

Suelen aparecer en la infancia y adolescencia, aumentando su número hasta la adultez temprana y disminuyendo progresivamente con la edad. Pueden localizarse en cualquier región cutánea, incluyendo cuero cabelludo, palmas, plantas y mucosas. La cantidad de nevos que presenta una persona depende de factores genéticos, de la exposición solar acumulada y del estado inmunológico. Las quemaduras solares y la exposición solar favorecen la aparición de nuevos nevos, especialmente en personas de piel clara. [77]

Clínicamente, los nevos melanocíticos suelen presentarse como máculas o pápulas bien delimitadas, simétricas, de bordes regulares y color homogéneo. Generalmente, miden menos de 5 mm, son redondeados u ovales y presentan una superficie lisa o levemente elevada. El color puede variar desde rosado hasta distintos tonos de marrón, azul o negro, dependiendo del fototipo cutáneo y de la profundidad de los melanocitos. [78]

Dermatoscópicamente, presentan patrones organizados y repetitivos, siendo los más frecuentes el patrón reticular, globular, homogéneo o combinaciones simétricas de estos. La simetría estructural y cromática constituye un criterio fundamental de benignidad. Otros patrones reconocidos incluyen el nevo azul, el patrón en estallido estelar y patrones relacionados con el sitio anatómico, como la pseudorred en nevos faciales o las líneas paralelas en nevos acrales [78]. Existen variantes menos comunes, como el nevo azul, el halo nevus y el nevo de Spitz. [77]

Según su momento de aparición, se distinguen en congénitos o adquiridos. Los congénitos están presentes al nacimiento o en los primeros años de vida, mientras que los adquiridos, aparecen posteriormente. Los nevos congénitos se clasifican según su tamaño en pequeños (<1,5 cm), medianos (1,5–19,9 cm) y grandes o gigantes (≥20 cm), siendo estos últimos los que presentan un mayor riesgo de transformación maligna, especialmente cuando son múltiples. [77] [78]

Histopatológicamente, se clasifican según la localización de las células névicas: nevos de la unión (células en la unión dermoepidérmica, clínicamente planos), nevos compuestos (células en la unión y en la dermis, con un componente central elevado) y nevos intradérmicos (células confinadas a la dermis, generalmente sobreelevados y de color más claro). [78]

En la mayoría de los casos, los nevos melanocíticos no requieren tratamiento, y su extirpación se reserva para lesiones sospechosas, sintomáticas o por motivos específicos. [77]

Ilustración 13: Imágenes dermatoscópicas representativas de nevus (melanocíticos)

2.6.3.2. Nevus epidérmico (Epidermal nevus)

El nevus epidérmico no es una lesión melanocítica, sino una proliferación benigna de queratosis (deriva de los queratinocitos). Esta proliferación epidérmica suele manifestarse clínicamente como placas verrugosas, papilomatosas o hiperqueratósicas, a menudo dispuestas de forma lineal siguiendo las líneas de Blaschko. Estas lesiones suelen estar presentes desde la infancia y pueden localizarse en cualquier región corporal. [79]

Desde el punto de vista dermatoscópico, el nevus epidérmico se caracteriza por hiperqueratosis marcada, estructuras cerebriformes y ausencia de patrones melanocíticos clásicos, lo que permite diferenciarlo de los nevos melanocíticos, aunque en algunos casos puede generar confusión con queratosis seborreicas [79].

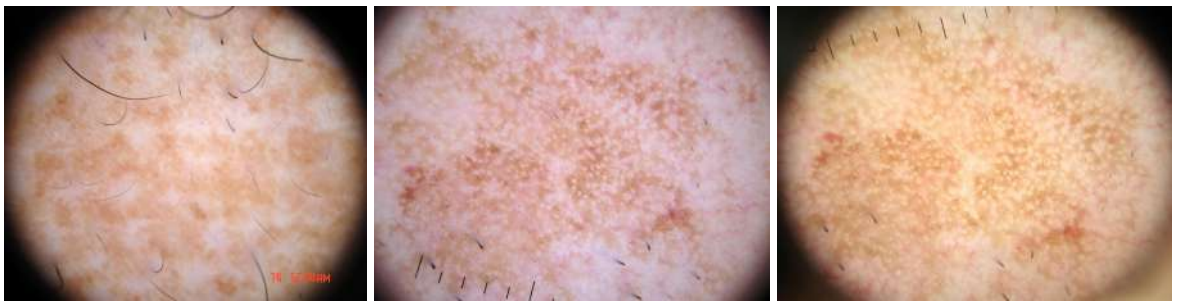

Ilustración 14: Imágenes dermatoscópicas representativas de nevus epidérmicos

2.6.4. Tumores Benignos

Los tumores benignos cutáneos comprenden un conjunto amplio de lesiones proliferativas no malignas que se originan a partir de diferentes estructuras de la piel, como queratinocitos, fibroblastos, vasos sanguíneos, anexos cutáneos o tejido conectivo. Si bien carecen de potencial metastásico, muchas de estas lesiones pueden simular dermatosis malignas desde el punto de vista clínico y dermatoscópico, por lo que su correcta identificación resulta fundamental para evitar procedimientos innecesarios y orientar adecuadamente el manejo clínico.

2.6.4.1. Queratosis seborreica (Seborrheic keratosis)

La queratosis seborreica es un tumor epidérmico benigno extremadamente frecuente, especialmente en adultos mayores, y constituye una de las proliferaciones cutáneas más comunes asociadas al envejecimiento. Se define como una proliferación benigna de queratinocitos epidérmicos maduros, de naturaleza no melanocítica. Su fisiopatología no está completamente esclarecida; sin embargo, se ha demostrado la presencia de mutaciones somáticas estables y clonales en genes involucrados en vías de señalización celular, como FGFR3, PIK3CA, RAS, AKT1 y EGFR, lo que apoya su origen neoplásico benigno. Estas lesiones se consideran principalmente de carácter degenerativo, con una menor relación con la exposición solar directa, aunque algunas pueden originarse a partir de lentigos solares, compartiendo mutaciones en FGFR3, especialmente en regiones fotoexpuestas como cabeza y cuello. [80] [81]

Clínicamente, se presentan como pápulas o placas bien delimitadas, de superficie verrugosa, cerosa o papilomatosa, con el clásico aspecto de “lesión adherida” a la piel. Su tamaño varía desde pocos milímetros hasta varios centímetros, y su coloración puede ir desde el tono piel o amarillento hasta marrón oscuro o negro. Pueden aparecer de forma aislada o múltiple y localizarse en cualquier área cutánea, tanto fotoexpuesta como no fotoexpuesta, con excepción de palmas, plantas y mucosas. La fricción cutánea puede favorecer su desarrollo en pliegues corporales, como la ingle o el surco submamario. En raras ocasiones, pueden observarse formas eruptivas, asociadas a quemaduras solares o procesos inflamatorios cutáneos. [80] [82]

Desde el punto de vista dermatoscópico, la queratosis seborreica presenta criterios altamente característicos, entre los que se incluyen quistes tipo milia, tapones córneos, grumos marrones o anaranjados correspondientes a acumulaciones de queratina, y un patrón de fisuras y crestas gruesas y curvas, conocido como patrón cerebriforme. [83]

Histológicamente, se caracteriza por acantosis, hiperqueratosis y proliferación de queratinocitos basaloides, con la presencia frecuente de quistes córneos intraepidérmicos. Existen múltiples variantes histopatológicas, incluyendo las formas acantótica, hiperqueratósica, papilomatosa, adenoide, clonal, melanoacantoma e irritada, entre otras. [83]

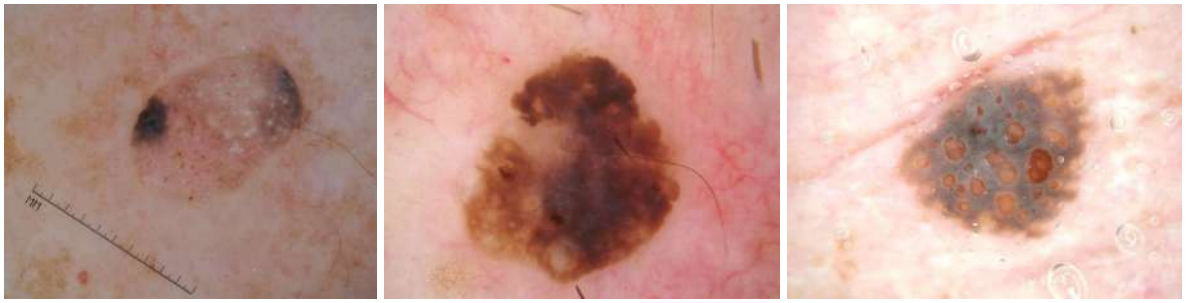

Ilustración 15: Imágenes dermatoscópicas representativas de queratosis seborreicas

2.6.4.2. Dermatofibroma

El dermatofibroma, también denominado histiocitoma fibroso cutáneo, es un tumor benigno fibrohistiocitario que se origina en la dermis. Su fisiopatogenia no está completamente esclarecida y continúa siendo motivo de debate si se trata de un proceso reactivo o de una verdadera neoplasia; sin embargo, en muchos casos se lo considera una lesión reactiva, posiblemente secundaria a traumatismos menores, picaduras de insectos, inyecciones o procesos inflamatorios locales. Se ha observado una mayor frecuencia de dermatofibromas en mujeres y de forma múltiple en pacientes con alteraciones de la inmunidad, como inmunosupresión, infección por VIH o enfermedades autoinmunes. [84] [85]

Clínicamente, se manifiesta como una pápula o nódulo firme, bien delimitado, de crecimiento lento, con un tamaño habitual entre 0,5 y 1,5 cm de diámetro. Suele localizarse con mayor frecuencia en las extremidades inferiores de los adultos jóvenes y de mediana edad, y en la parte superior de los brazos en las mujeres, aunque puede aparecer en cualquier región cutánea. El color varía desde rosado o marrón claro en pieles claras hasta marrón oscuro o negro en pieles más oscuras. Una característica clínica clásica es el signo del hoyuelo o del pellizco, en el que la piel subyacente se deprime al comprimir lateralmente la lesión. Generalmente es asintomático, aunque en algunos casos puede ser doloroso, sensible o pruriginoso. [84] [85]

Desde el punto de vista dermatoscópico, el patrón más característico consiste en una red pigmentada fina y regular en la periferia, asociada a un área central blanquecina de aspecto cicatrizal [86]. Histológicamente, el dermatofibroma es una lesión simétrica, predominantemente dérmica, relativamente circunscripta, no encapsulada y con bordes irregulares. Presenta con mayor frecuencia un patrón en haces radiados, compuesto por fibroblastos fusiformes e histiocitos, con áreas de hipercelularidad alternando con zonas escleróticas. Es característico el atrapamiento de colágeno periférico, la presencia variable de infiltrado inflamatorio, siderófagos o células gigantes, y la zona de Grenz con preservación de la dermis papilar superficial. [86]

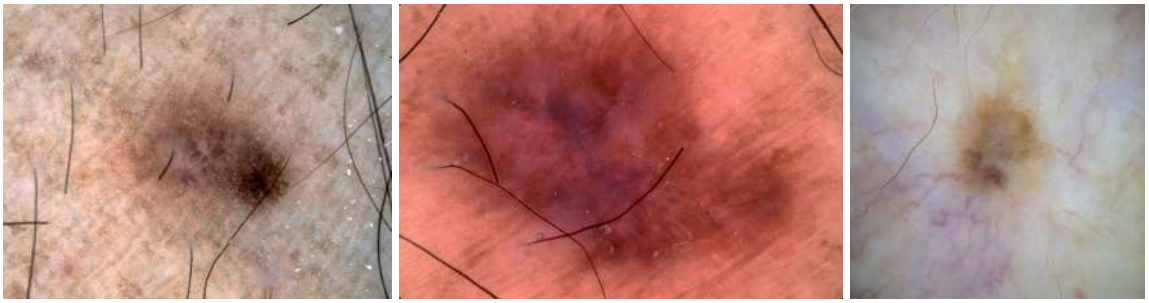

Ilustración 16: Imágenes dermatoscópicas representativas de dermatofibromas

2.6.4.3. Queratosis benigna pigmentada (Pigmented benign keratosis)

La queratosis benigna pigmentada es una denominación integradora utilizada para describir lesiones cutáneas benignas que presentan características clínicas y dermatoscópicas superpuestas entre la queratosis seborreica (QS), el lentigo solar (LS) y la queratosis tipo liquen plano o queratosis liquenoide (LPLK). Estas entidades son frecuentes en la práctica dermatológica, especialmente en adultos mayores, y pueden observarse de forma adyacente o incluso evolucionar unas a partir de otras, lo que dificulta su diferenciación clínica estricta.

Si bien la QS, el LS y la LPLK poseen características histopatológicas definidas, en la práctica clínica muchas lesiones exhiben rasgos mixtos. Se ha demostrado que una queratosis seborreica puede originarse a partir de un lentigo solar, y que una LPLK puede representar una lesión regresiva derivada de un LS o de una QS. En este contexto, el uso de esta denominación permite evitar clasificaciones forzadas en lesiones claramente benignas pero morfológicamente ambiguas. [87]

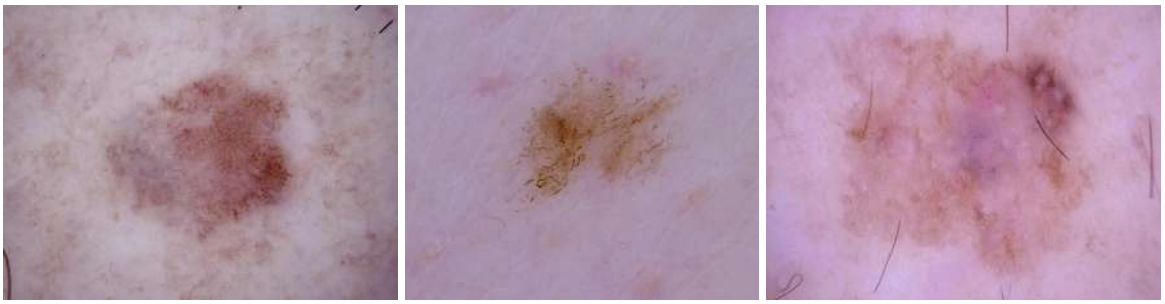

Ilustración 17: Imágenes dermatoscópicas representativas de queratosis benignas pigmentadas

2.6.4.4. Hemangioma

Los hemangiomas son tumores vasculares benignos derivados de la proliferación anómala de vasos sanguíneos, caracterizados por una hiperplasia localizada del endotelio vascular. Su fisiopatogenia no se encuentra completamente esclarecida, aunque se reconoce un crecimiento desorganizado de estructuras vasculares; pueden ser congénitos, manifestándose al nacimiento o durante el primer mes de vida, o adquiridos, especialmente en adultos mayores. [88]

Clínicamente se presentan como máculas, pápulas o nódulos de color rojo brillante, violáceo o azulado, con mayor frecuencia en cabeza, cuello y extremidades, aunque pueden localizarse en cualquier región cutánea o incluso en órganos internos [89]. En la infancia, muchos hemangiomas involucionan de forma espontánea antes de los 5 a 10 años, pudiendo dejar discreta hiperpigmentación o elevación residual de la piel. [88]

Desde el punto de vista dermatoscópico, se caracterizan por la presencia de lagunas vasculares, múltiples y bien delimitadas, de morfología redondeada u oval, con coloración variable (roja, violácea, azulada o negruzca) que corresponden histológicamente con la proliferación de vasos capilares dilatados en la dermis. Estas estructuras pueden variar de tamaño y tonalidad dentro de una misma lesión y disponerse de forma agrupada o aislada sobre un fondo homogéneo rojizo o rojo-azulado. La ausencia de estructuras vasculares visibles dentro de las lagunas y de criterios melanocíticos constituye el patrón típico de esta entidad. En lesiones trombosadas o en regresión pueden observarse lagunas oscuras o áreas blanquecinas cicatrizales. [90]

Según la profundidad de los vasos comprometidos, pueden clasificarse en hemangiomas capilares, cavernosos o mixtos [91]. No presentan riesgo de transformación maligna, aunque en determinados casos pueden ulcerarse, sangrar o generar complicaciones funcionales según su localización anatómica. [84]

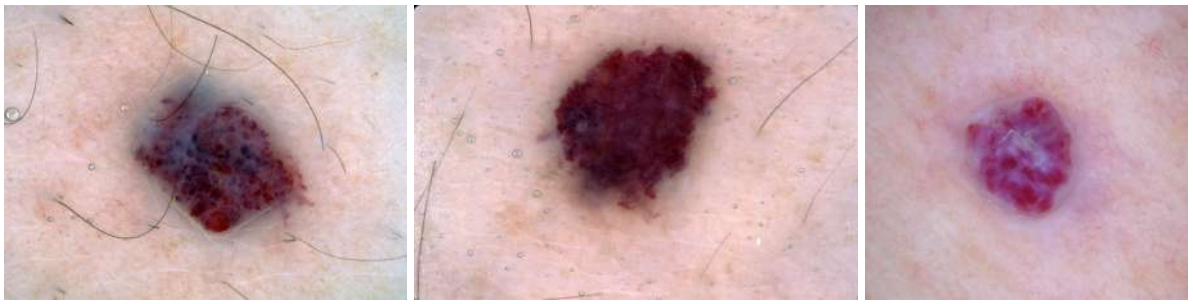

Ilustración 18: Imágenes dermatoscópicas representativas de hemangiomas

2.6.4.5. Angiofibroma

El angiofibroma es una neoplasia benigna de origen vascular y fibroso, compuesta por una proliferación de vasos sanguíneos y tejido conectivo dérmico. Puede presentarse como una lesión cutánea aislada o formar parte de síndromes genéticos. [92] [93]

Desde el punto de vista fisiopatológico, se originan por un crecimiento excesivo local de fibroblastos, colágeno y vasos sanguíneos. En los casos asociados a trastornos genéticos, se han identificado mutaciones específicas, como las del complejo TSC1/TSC2 en la esclerosis tuberosa, FLCN en el síndrome de Birt-Hogg-Dubé y MEN1 en la neoplasia endocrina múltiple tipo 1, lo que explica su carácter hamartomatoso. En las formas adquiridas, el desencadenante exacto continúa siendo desconocido. [93]

Clínicamente, el angiofibroma cutáneo se presenta como una pápula firme, de color piel o ligeramente eritematosa, de superficie lisa y forma de cúpula, generalmente menor de 5 mm. Puede observarse de forma solitaria, como la pápula fibrosa en la nariz en adultos, o en múltiples lesiones agrupadas, especialmente en la región centrofacial, cuando se asocia a síndromes genéticos como la esclerosis tuberosa. [93]

Dermatoscópicamente, presentan un patrón no melanocítico, caracterizado por un fondo rosado o blanquecino con vasos finos lineales o puntiformes, en ocasiones arboriformes superficiales, sin red pigmentaria ni otras estructuras melanocíticas, lo que facilita su diferenciación respecto de nevos y melanomas. Desde el punto de vista histológico, se observa una proliferación dérmica de tejido fibroso con abundantes vasos sanguíneos de pequeño calibre revestidos por endotelio sin atipia, acompañados de fibroblastos y colágeno denso, sin evidencia de potencial de transformación maligna.

Ilustración 19: Imágenes dermatoscópicas representativas de angiofibromas

2.6.4.6. Quiste triquilemal o pilar (Trichilemmal or isthmic-catagen or pilar cyst)

El quiste triquilemal o quiste piloso es una lesión cutánea benigna originada a partir de las células de la raíz del folículo piloso. Se presenta como un nódulo firme, móvil y generalmente indoloro, con predilección por el cuero cabelludo, aunque puede aparecer en cualquier zona con vello. Su desarrollo se asocia a una proliferación anómala de células foliculares, con factores predisponentes como antecedentes familiares, traumatismos locales, alteraciones de la queratinización y procesos inflamatorios previos. Clínicamente pueden distinguirse formas simples, inflamadas y una variante proliferante. [94]

Bajo dermatoscopio, expone un fondo homogéneo de color amarillo-rosado o blanco-amarillento, relacionado con el contenido de queratina, y bordes bien definidos. Suele haber un halo eritematoso periférico, y no se observa el signo de poro (ausencia de orificio central). Además, puede presentarse pigmentación azul, atribuida al efecto Tyndall de la queratina en dermis más profunda. [172]

En particular, el quiste triquilemal proliferante (QTP) es una entidad infrecuente que suele surgir sobre un quiste triquilemal previo y afecta principalmente a mujeres mayores de 50 años, localizándose con mayor frecuencia en el cuero cabelludo. Se manifiesta como un tumor exofítico, sólido o quístico, de crecimiento lento, con la superficie ulcerada y de tamaño variable. [95]

Ilustración 20: Imágen dermatoscópica representativa de quiste triquilemal o pilar

2.6.4.7. Hidradenoma

El hidradenoma es un tumor cutáneo benigno poco frecuente que se origina en las glándulas sudoríparas, con predominio de diferenciación ecrina, aunque existen variantes apocrinas y mixtas. Se presenta habitualmente como un nódulo solitario, bien delimitado, indoloro y de crecimiento lento, localizado con mayor frecuencia en cabeza y cuello, aunque también puede aparecer en axilas, ingles u otras áreas ricas en glándulas sudoríparas. En ocasiones, la lesión puede mostrar cambios de coloración rojiza o violácea, prurito, sensibilidad local, ulceración o secreción serosa o sanguinolenta. [96]

Su fisiopatogenia no está completamente esclarecida. Se postula que su desarrollo se relaciona con alteraciones proliferativas de las glándulas sudoríparas, favorecidas por factores como predisposición genética, traumatismos cutáneos, irritación crónica y fluctuaciones hormonales. En casos infrecuentes, se ha descrito asociación con síndromes genéticos como Brooke-Spiegler, Cowden o cilindromatosis familiar, así como una mayor incidencia en pacientes inmunodeprimidos. [96]

Desde el punto de vista histológico, existen múltiples subtipos, entre ellos el hidradenoma nodular, el hidradenoma de células claras, el acrospiroma ecrino, el hidradenoma poroide y las variantes apocrinas como el hidradenoma papilífero, que se caracteriza por proyecciones papilares y suele localizarse en región anogenital. Todas estas variantes comparten una arquitectura nodular bien circunscripta, con proliferación de células epiteliales sudoríparas sin atipia significativa. [96]

Dermatoscópicamente, suele mostrar un área homogénea rosada, azulada o rojo-azulada, a veces combinada con estructuras blancas brillantes. Es frecuente observar patrón vascular polimorfo, con vasos lineales irregulares y telangiectasias arboriformes. En algunos casos pueden identificarse nidos ovoides azul-grisáceos y ulceración, lo que puede generar confusión con carcinoma basocelular u otras neoplasias cutáneas. [173] [174]

Ilustración 21: Imágen dermatoscópica representativa de hidradenoma

2.6.4.8. Pólipo fibroepitelial (Fibroepithelial polyp)

El pólipo fibroepitelial se caracteriza por un crecimiento exofítico compuesto por un núcleo de tejido fibroso recubierto por un epitelio superficial normal. Clínicamente, suele presentarse como una lesión blanda, pediculada o sésil, indolora y de pequeño tamaño, de consistencia flexible, que no muestra signos de malignidad. [97]

Puede localizarse en diversas regiones del cuerpo, siendo más frecuente en mujeres, en vulva y vagina, mientras que en varones puede observarse en el pene. La etiopatogenia no está completamente definida. Se considera que factores como la irritación crónica, la inflamación local, microtraumatismos repetidos y los cambios hormonales, particularmente durante el embarazo, pueden favorecer su desarrollo, especialmente en la región genital. En algunos casos, estas lesiones pueden estar presentes desde el nacimiento. [97]

Desde el punto de vista histológico, el pólipo fibroepitelial presenta un tejido central conectivo fibroso, que puede contener vasos sanguíneos y ocasional infiltrado inflamatorio, recubierto por un epitelio escamoso o urotelial sin atipias citológicas ni displasia. No posee potencial de transformación maligna. [97]

En el ámbito cutáneo, el acrocordón representa la forma más común de pólipo fibroepitelial; si bien todos los acrocordones son pólipos fibroepiteliales, no todos los pólipos fibroepiteliales corresponden a acrocordones, dado que estos últimos se restringen a la piel y a zonas de roce como cuello, axilas e ingles. [97]

Dermatoscópicamente, se observa como una lesión pediculada, de color piel o levemente hiperpigmentada, con patrón homogéneo sin estructuras pigmentarias específicas. Puede presentar vasos finos en el pedículo, pero no posee un patrón vascular característico. [175]

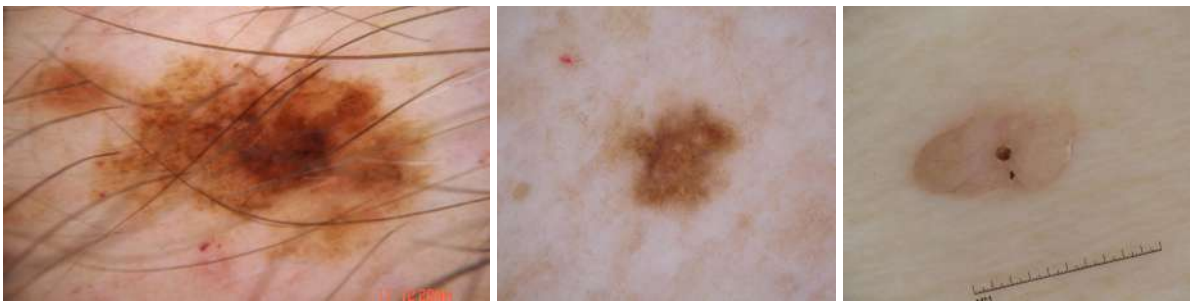

Ilustración 22: Imágenes dermatoscópicas representativas de pólipos fibroepiteliales

2.6.4.9. Tricolemoma (Tricholemmoma)

El tricolemoma es una neoplasia folicular benigna que presenta diferenciación hacia la vaina radicular externa del folículo piloso. Fue descrito por primera vez por Headington y French en 1962 y constituye un tumor cutáneo infrecuente, de crecimiento lento y sin potencial de malignización. [98]

Clínicamente, se manifiesta como una pápula o nódulo pequeño, bien delimitado, de color piel, con superficie lisa o levemente queratósica, adoptando con frecuencia un aspecto en cúpula o verrugoso. Puede presentarse de forma solitaria o múltiple. Se localiza preferentemente en la cara, cuello, orejas y nuca, aunque también puede observarse en antebrazos y manos. Afecta principalmente a adultos de mediana y avanzada edad, con discreto predominio en varones. [98] [99]

Desde el punto de vista histopatológico, es un tumor bien circunscripto, compuesto por lóbulos celulares que se extienden hacia la dermis superficial, en continuidad con la epidermis o el epitelio folicular. Está formado por células de citoplasma amplio y claro, ricas en glucógeno, lo que explica su positividad con PAS. En la periferia se observa una capa de células columnares con núcleos en empalizada, que reproduce la arquitectura de la vaina radicular externa del folículo piloso, y una membrana basal engrosada rodeando parcial o completamente la lesión. [98]

Bajo dermatoscopio, se pueden observar estructuras rojas tipo iris, correspondientes a vasos lineales periféricos dispuestos radialmente con engrosamiento distal, en una configuración triangular. Se asocian áreas blanquecinas reflectantes perivasculares y una masa hiperqueratósica central, relacionada con los lóbulos escamosos de la neoplasia. En algunos casos puede observarse costra central, aunque este hallazgo no se considera característico. [176]

La importancia clínica del tricolemoma radica en que, cuando se presenta de forma múltiple, especialmente en la región facial y asociado a otras lesiones cutáneas como la acroqueratosis verruciforme, puede ser un marcador cutáneo del síndrome de Cowden. Este síndrome hereditario se asocia a mutaciones del gen PTEN y confiere una mayor predisposición al desarrollo de neoplasias internas, en particular de mama, tiroides y tracto gastrointestinal, por lo que su reconocimiento tiene implicancias diagnósticas y de seguimiento sistémico. [98]

Ilustración 23: Imágenes dermatoscópicas representativas de tricolemomas

2.6.4.10. Acantoma de células grandes (Large cell acanthoma)

El acantoma de células grandes es una neoplasia epitelial benigna descrita por Pinkus en 1967, que aparece con mayor frecuencia en la sexta o séptima década de la vida, con ligero predominio en mujeres. Se localiza preferentemente en zonas de piel fotoexpuesta como mejillas, cuello, antebrazos, tronco o extremidades inferiores. [100]

Clínicamente se presenta como una mácula o placa bien delimitada, redondeada u ovalada, marrón o débilmente pigmentada, aplanada o levemente sobreelevada, con discreta queratosis y base eritematosa. Las lesiones son asintomáticas y habitualmente solitarias, aunque se han descripto formas múltiples, clínica e histológicamente idénticas, que tienden a localizarse en tronco y extremidades [100]. Histológicamente, presenta una hiperplasia epidérmica circunscripta, con una delimitación lateral abrupta entre epidermis normal y lesión. Se observan queratinocitos grandes y uniformes, aproximadamente del doble del tamaño normal, con acantosis leve a moderada, papilomatosis, hiperqueratosis e hipergranulosis, y frecuente pigmento melánico basal. Puede asociarse un infiltrado inflamatorio dérmico leve. [100]

Dermatoscópicamente, suele observarse como una mácula o placa bien delimitada y circunscripta, de color marroón claro a marrón oscuro homogéneo con fondo amarillo opaco, con puntos marrones y un borde irregular tipo apolillado. Puede superponerse morfológicamente con el lentigo solar, debido a su aspecto macular pigmentado y bordes definidos. [177] [178]

Ilustración 24: Imágenes dermatoscópicas representativas de acantomas de células grandes

2.6.5. Otras lesiones

Dentro de esta categoría se agrupan diversas lesiones cutáneas que no corresponden a tumores benignos ni malignos clásicos, pero que pueden presentar relevancia clínica y diagnóstica. Muchas de ellas son lesiones pigmentadas, inflamatorias y cicatrizales.

2.6.5.1. Lentigos

Los lentigos constituyen un grupo de lesiones pigmentadas benignas caracterizadas por una hiperpigmentación epidérmica persistente, secundaria a un aumento del número de melanocitos basales y/o de la producción de melanina, sin formación de nidos melanocíticos. Clínicamente se manifiestan como máculas marrones a negras, bien delimitadas, de entre 1 y 15 mm, que pueden aparecer desde la infancia o adquirirse con los años, siendo muy frecuentes en la población adulta y en zonas expuestas al sol. [100] [101]

Dentro de este grupo se incluyen el lentigo solar, el lentigo simplex, el lentigo NOS y el ink-spot lentigo. Desde el punto de vista histopatológico, todos comparten la elongación variable de

las crestas epidérmicas, el aumento de melanina en la capa basal y la ausencia de atipia melanocítica significativa. Su desarrollo se relaciona principalmente con la exposición solar crónica, el envejecimiento cutáneo, factores genéticos, el uso de ciertos medicamentos fotosensibilizantes y, en algunos casos, con síndromes genéticos como LEOPARD o Peutz-Jeghers. [101] [102]

Dermatoscópicamente, los léntigos se presentan como máculas bien delimitadas, de color marrón claro a marrón oscuro homogéneo, con patrón pigmentario uniforme y sin criterios de atipia melanocítica [179]. Las características específicas de cada variante se desarrollarán en los apartados correspondientes.

2.6.5.1.1. Lentigo solar

El lentigo solar, también denominado actínico o senil, se asocia al daño actínico crónico y aparece en áreas fotoexpuestas como cara y manos; dermatoscópicamente suele mostrar un patrón reticular fino o una pigmentación marrón homogénea regular. [103] [104]

Bajo dermatoscopio, presenta estructuras con aspecto de huella digital, constituidas por finas líneas marrones paralelas, generalmente localizadas en la periferia de la lesión. Es característico el borde cóncavo o apolillado, donde el pigmento finaliza en curvas irregulares que simulan una mordedura de polilla. Además, puede observarse el signo de la jalea, descrito como una tonalidad marrón claro o amarillenta homogénea que recuerda a una fina capa de jalea seca sobre la superficie cutánea. [179]

Ilustración 25: Imágenes dermatoscópicas representativas de lentigos solares

2.6.5.1.2. Lentigo simplex

El lentigo simplex no guarda relación con la exposición solar, puede aparecer desde edades tempranas en cualquier localización cutánea o mucosa y presenta una pigmentación homogénea sin criterios de atipia. [105]

Dermatoscópicamente, se manifiesta como una mácula marrón homogénea, de bordes regulares y bien definidos, con patrón reticular fino y uniforme, sin signos de daño actínico ni estructuras atípicas. [180]

Ilustración 26: Imágenes dermatoscópicas representativas de lentigos simplex

2.6.5.1.3. Lentigo NOS

El término lentigo NOS se utiliza cuando una lesión lentiginosa no puede clasificarse con precisión en una categoría específica, manteniendo características clínicas y dermatoscópicas benignas, como ocurre en bases de datos dermatológicas y de investigación clínica. [43]

A nivel dermatoscópico, no presenta características específicas y comparte hallazgos con otras variantes benignas, observándose como una mácula pigmentada homogénea, bien delimitada, sin criterios dermatoscópicos de atipia.

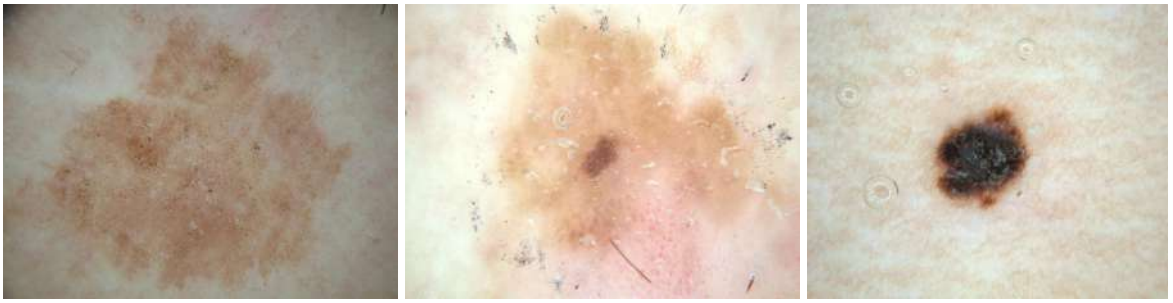

Ilustración 27: Imágenes dermatoscópicas representativas de lentigos NOS

2.6.5.1.4. Ink - spot lentigo

El ink-spot lentigo es una variante intensamente pigmentada del lentigo solar, con coloración oscura y bordes irregulares, que puede simular melanoma; sin embargo, suele conservar simetría estructural y ausencia de criterios de malignidad. [106]

Dermatosópicamente, se caracteriza por una pigmentación marrón muy oscura a negra, con bordes geográficos irregulares y patrón reticular acentuado, otorgándole un aspecto de “salpicadura de tinta”. [181]

Ilustración 28: Imágenes dermatoscópicas representativas de Ink - spot lentigos

2.6.5.2. Queratosis liquenoide o Lichen planus–like keratosis (LPLK)

La queratosis liquenoide (o queratosis tipo liquen plano) es una lesión inflamatoria benigna que representa, en la mayoría de los casos, una reacción regresiva sobre una lesión preexistente, principalmente lentigo solar o queratosis seborreica, aunque también se ha propuesto como una entidad primaria en algunos casos. [107]

Clínicamente suele presentarse como una lesión solitaria en forma de mácula, pápula o placa de color rojizo, violáceo o marrón, de crecimiento relativamente rápido, localizada con mayor frecuencia en el tronco y extremidades de adultos mayores, con claro predominio en mujeres. Generalmente, es asintomática o con prurito leve y su tamaño habitual oscila entre 5 y 20 mm de diámetro. [107]

Desde el punto de vista dermatoscópico, se caracteriza por la presencia de áreas grises, puntos azul-grisáceos, estructuras de regresión y vasos finos, lo que puede generar confusión con melanoma en regresión [108]. Histológicamente muestra un patrón liquenoide, con infiltrado linfocítico en banda, vacuolización de la capa basal, cuerpos de Civatte e incontinencia pigmentaria variable, con posibles restos de lentigo solar o queratosis seborreica adyacentes. [107] [108]

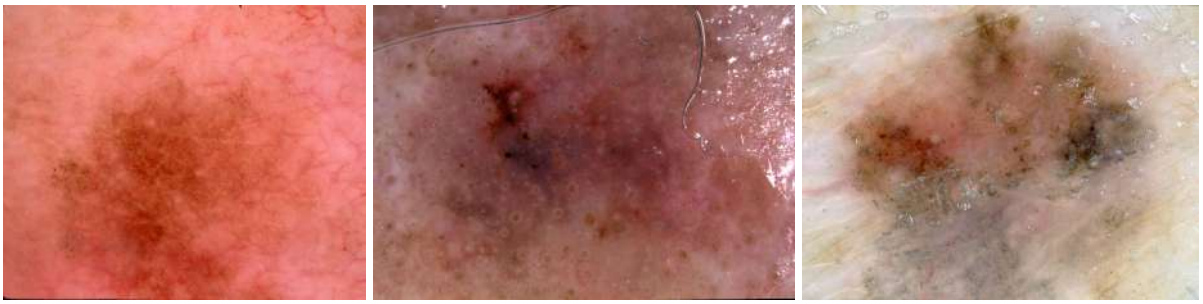

Ilustración 29: Imágenes dermatoscópicas representativas de queratosis liquenoides

2.6.5.3. Verruga (Verruca)

Las verrugas son lesiones cutáneas benignas producidas por la infección del virus del papiloma humano (VPH/HPV). Clínicamente se presentan como pápulas hiperqueratósicas, bien delimitadas, de superficie rugosa, generalmente asintomáticas, aunque pueden causar dolor cuando se localizan en zonas de apoyo, como las verrugas plantares. [109]

Existen diversas variedades clínicas, entre ellas la verruga vulgar, la verruga plantar, las verrugas planas y los condilomas acuminados, producidas por distintos genotipos de VPH. La infección se adquiere por contacto directo o indirecto, a través de superficies u objetos contaminados, y suele manifestarse meses después del contagio. [110]

Baja dermatoscopía, muestran una arquitectura papilomatosa con puntos o glóbulos negros, que corresponden a capilares trombosados. Histológicamente se observa hiperqueratosis, acantosis y coilocitosis, reflejo del efecto citopático viral. [111]

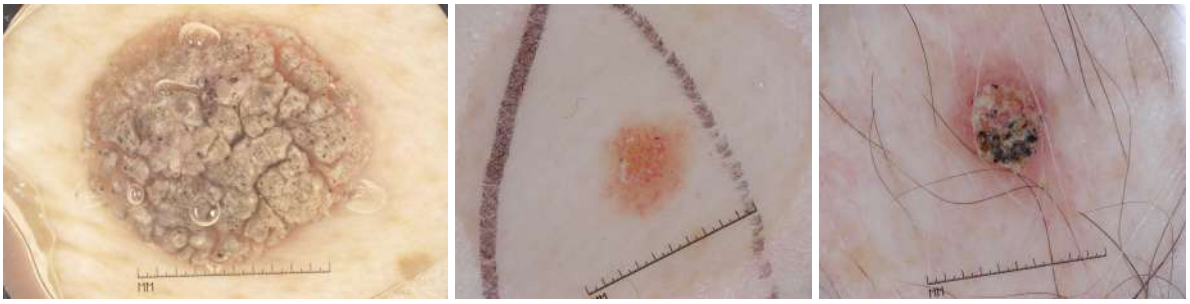

Ilustración 30: Imágenes dermatoscópicas representativas de verrugas

2.6.5.4. Cicatriz (Scar)

La cicatriz es el tejido fibroso que se forma como resultado del proceso de reparación cutánea tras una lesión, inflamación o cirugía, cuando la dermis ha sido dañada de manera significativa. Este tejido cicatricial reemplaza al tejido normal, pero no reproduce completamente su estructura ni su función, pudiendo diferir en color, textura y grosor. [112] [113]

La formación de la cicatriz ocurre en tres fases: una fase inflamatoria inicial, seguida de una fase proliferativa con activación de fibroblastos y depósito de colágeno, y finalmente una fase de remodelación, donde el colágeno se reorganiza y la cicatriz se estabiliza. El aspecto final depende de la profundidad de la lesión, factores individuales y cuidados locales. [112]

Clínicamente, las cicatrices pueden ser normotróficas, atróficas, hipertróficas o queloides, estas últimas caracterizadas por un crecimiento excesivo que sobrepasa los límites de la herida original. [112]

A nivel dermatoscópico, suelen mostrar áreas blanquecinas sin estructura, ausencia de red pigmentaria y vascularización variable. Histológicamente, se caracterizan por una proliferación de colágeno denso y desorganizado, con escasa celularidad, reflejando el proceso de reparación tisular.

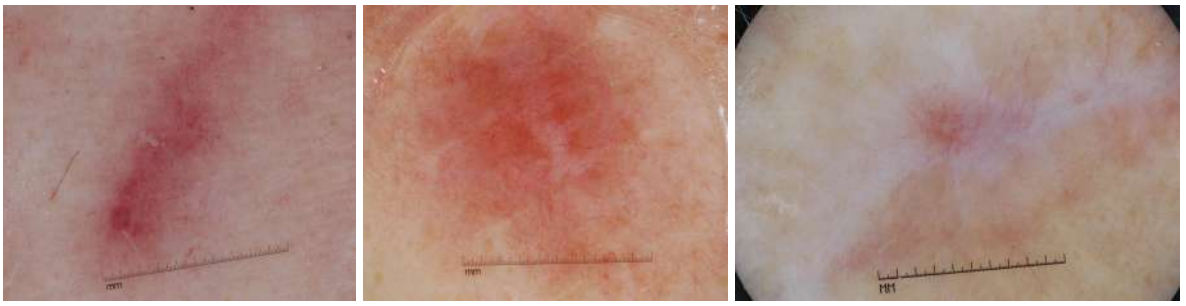

Ilustración 31: Imágenes dermatoscópicas representativas de cicatrices

2.6.5.5. Mácula melanótica mucosa (Mucosal melanotic macule)

La mácula melanótica mucosa es una lesión pigmentada benigna que afecta principalmente a las mucosas (oral, labial y genital), aunque también puede observarse en localizaciones acrales y ungueales. Se produce por una hiperpigmentación basal secundaria al aumento de melanina, sin proliferación melanocítica significativa. [114]

Clínicamente se presenta como una mácula marrón homogénea, bien delimitada y asintomática. Dermatoscópicamente muestra una pigmentación uniforme, sin red atípica ni estructuras sugestivas de lesión melanocítica maligna. Histológicamente, se observa hiperpigmentación prominente de la capa basal, con número normal o levemente aumentado de melanocitos, sin atipia. [114]

Puede presentarse de forma esporádica o, con menor frecuencia, asociarse a síndromes sistémicos como el síndrome de Peutz-Jeghers, complejo de Carney, síndrome LEOPARD o síndrome de Laugier-Hunziker, así como a trastornos endocrinos como la enfermedad de Addison. Según la localización, recibe distintas denominaciones (mácula melanótica oral, labial, genital, volar o ungueal), compartiendo todas un comportamiento benigno y estable. [114]

Ilustración 32: Imágenes dermatoscópicas representativas de máculas melanocíticas mucosas

2.6.5.6. Disqueratoma verrugoso (Warty dyskeratoma)

El disqueratoma verrugoso es una neoplasia folicular benigna poco frecuente, derivada del folículo piloso, caracterizada por disqueratosis acantolítica focal. Clínicamente se presenta como una pápula o nódulo solitario, bien delimitado, de color piel o marrón, con umbilicación o tapón queratósico central, que aparece con mayor frecuencia en cuero cabelludo, cara y cuello de adultos, aunque también puede localizarse en cavidad oral, tronco, extremidades o genitales. [115]

Al examen dermatoscópico suele observarse una lesión cupuliforme bien circunscrita, con cráter central lleno de queratina blanca, sin red pigmentaria ni vasculatura prominente, a veces rodeada por un collarete blanquecino con estrías anulares o radiales. Histológicamente, muestra una arquitectura en forma de copa, con acantólisis suprabasal, hendiduras focales y disqueratosis con cuerpos redondos y granos. [115]

La patogénesis es incierta, se han descrito asociaciones ocasionales con inhibidores de BRAF, y en su variante oral con tabaco, alcohol y prótesis mal ajustadas. Es una lesión benigna, generalmente asintomática, aunque puede pruriginar o sangrar tras traumatismos. [115]

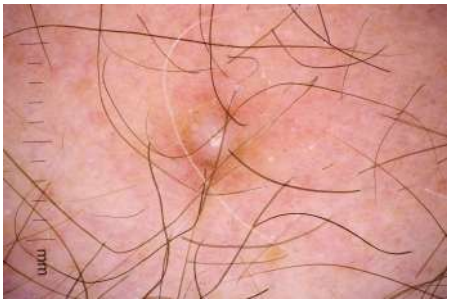

Ilustración 33: Imágen dermatoscópica representativa de disqueratoma verrugoso

2.6.5.7. Mácula café con leche (Café-au-lait macule or patch)

Las máculas café con leche (CALM) son lesiones pigmentadas benignas, congénitas o adquiridas, producidas por un aumento de melanina epidérmica, sin formación de nidos melanocíticos. Clínicamente, se manifiestan como máculas o parches de marrón claro a oscuro, homogéneos, bien delimitados, de forma redondeada u oval, que pueden estar presentes desde el nacimiento o aparecer en la primera infancia, y ocasionalmente oscurecerse con la exposición solar [116]. Dermatoscópicamente, muestran una pigmentación uniforme, sin estructuras atípicas. Histológicamente, se observa hipermelanosis basal, con aumento del contenido de melanosomas en queratinocitos y, en algunos casos, leve hiperplasia melanocítica, especialmente en las formas asociadas a síndromes. [117]

Las CALM suelen ser solitarias y esporádicas, pero la presencia de múltiples lesiones puede asociarse a síndromes genéticos, principalmente a neurofibromatosis tipo 1, síndrome de McCune-Albright, síndrome de Legius, síndrome de Noonan con lentigos múltiples y otras rasopatías [117]. Aunque son lesiones benignas sin potencial maligno, más de tres CALM en personas caucásicas o más de cinco en personas afroamericanas son infrecuentes y justifican evaluación clínica y seguimiento por la posible asociación sistémica.

Ilustración 34: Imágenes dermatoscópicas representativas de máculas café con leche

2.6.5.8. Porokeratosis (poroqueratosis)

La porokeratosis es un trastorno de la queratinización epidérmica que comprende un grupo heterogéneo de dermatosis, adquiridas o hereditarias, caracterizadas clínicamente por pápulas o placas anulares bien delimitadas, con centro atrófico y un borde periférico hiperqueratósico elevado que se expande de forma centrífuga. La lesión primaria suele comenzar como una pápula queratósica pequeña, asintomática, que progresa lentamente hasta formar placas de tamaño variable. Existen múltiples variantes clínicas, entre ellas la poroqueratosis de Mibelli, la poroqueratosis actínica superficial diseminada (PASD), la lineal, la puntiforme y la palmoplantar. [118]

En la evaluación dermatoscópica, se halla un borde periférico blanquecino en “doble carril”, que corresponde al reborde queratósico y refleja la presencia de la lámina cornoide [119]. Histológicamente, el hallazgo patognomónico es la lámina cornoide, constituida por una columna vertical de corneocitos paraqueratósicos en “pila de platos”, asentada sobre una depresión epidérmica, con ausencia de la capa granulosa, disqueratosis subyacente y alteraciones focales de los queratinocitos. [120]

En cuanto a la fisiopatogenia, se postula la existencia de un clon mutante de queratinocitos en expansión, favorecido por factores como la predisposición genética, la radiación UV y la inmunosupresión (trasplantes, VIH, linfomas o tratamientos inmunosupresores). Algunas variantes, especialmente las lesiones extensas, crónicas o actínicas, presentan un riesgo bajo pero real de transformación maligna, principalmente a carcinoma escamoso, por lo que requieren seguimiento clínico. [120]

Ilustración 35: Imágenes dermatoscópicas representativas de porokeratosis

2.7. Criterios clínicos y dermatoscópicos para la evaluación de lesiones pigmentadas

El diagnóstico de lesiones cutáneas pigmentadas se basa inicialmente en la evaluación clínica visual, analizando características macroscópicas como el tamaño, la forma, el color, los bordes y la localización de la lesión. En la práctica dermatológica, uno de los métodos más utilizados para esta evaluación es la regla ABCD del melanoma que considera los criterios de asimetría, irregularidad de los bordes, variación del color y diámetro de la lesión.

Mediante el examen dermatoscópico es posible, además, visualizar estructuras morfológicas adicionales no observables a simple vista, las cuales se encuentran estandarizadas en la regla dermatoscópica de los tres puntos, que evalúa nuevamente la asimetría, la red pigmentaria atípica y las estructuras o patrones dermatoscópicos atípicos, como puntos, glóbulos o áreas irregulares.

Ambas metodologías son ampliamente aceptadas en la práctica clínica y resultan especialmente adecuadas para su aplicación en sistemas de diagnóstico asistido por computadora (CAD), ya que se basan en la identificación de atributos visuales claves de la lesión, que pueden ser extraídos mediante técnicas de procesamiento digital de imágenes y analizados posteriormente mediante algoritmos de inteligencia artificial.

Ante la presencia de hallazgos clínicos y/o dermatoscópicos sospechosos, el método diagnóstico de referencia es la biopsia, procedimiento que consiste en la extracción de una muestra de tejido para su posterior análisis histopatológico. Este estudio permite confirmar o descartar patologías como el melanoma mediante la observación microscópica de las estructuras celulares, constituyendo el estándar definitivo para el diagnóstico.

3. MÉTODOS DIAGNÓSTICOS EN LESIONES CUTÁNEAS

La dermatología es una de las especialidades médicas más importantes, ya que las enfermedades cutáneas presentan una alta prevalencia en la población general superando a la de la obesidad, hipertensión y el cáncer juntos. Históricamente, el diagnóstico dermatológico se ha basado en la observación visual de la piel, aprovechando la accesibilidad de este órgano. Ya en el Canon de Medicina de Avicena (Ibn Sina, 1025) se describen enfermedades cutáneas y sus tratamientos, incluyendo referencias tempranas al cáncer de piel. [121]

Pero recién a mediados del siglo XIX, la dermatopatología adquirió un rol central y el análisis histopatológico de biopsias se consolidó como el patrón de referencia diagnóstico [122]. En la actualidad, el diagnóstico de las lesiones cutáneas se basa en un enfoque escalonado que integra la evaluación clínica, métodos no invasivos complementarios y estudios invasivos cuando son necesarios, incorporando progresivamente técnicas de imagen avanzadas y herramientas computacionales para mejorar la precisión diagnóstica y reducir la subjetividad del observador.

3.1. Evaluación clínica: inspección y palpación

La inspección visual constituye el primer paso del examen dermatológico e incluye la observación del color, la forma, los bordes, la simetría y la distribución de las lesiones. La palpación permite evaluar características como la consistencia, la induración, la adherencia a planos profundos y la sensibilidad, aportando información relevante sobre la naturaleza inflamatoria, tumoral o infiltrativa de la lesión. La apreciación de cambios en la textura, la elasticidad y la turgencia cutánea forma parte integral del examen físico general y puede aportar indicios sobre el estado sistémico del paciente. [123].

3.2. Métodos no invasivos complementarios: lámpara de Wood y dermatoscopia

Entre las técnicas complementarias clásicas se encuentra la lámpara de Wood, que utiliza luz ultravioleta para resaltar alteraciones en la pigmentación, infecciones fúngicas o bacterianas y trastornos del metabolismo cutáneo. Su utilidad es principalmente orientativa y depende del tipo de lesión evaluada [124].

Ilustración 36: Lámpara de Wood

La dermatoscopía representa una de las herramientas más relevantes en la práctica dermatológica actual, al permitir una evaluación no invasiva detallada de lesiones cutáneas mediante el uso de luz polarizada o técnicas de inmersión. Desde el punto de vista físico-óptico, esta técnica reduce la reflexión del estrato córneo y facilita la visualización de estructuras epidérmicas y dérmicas superficiales, superando las limitaciones del examen clínico convencional. Su aplicación se asocia a

una mejora significativa en la detección precoz del melanoma y a una reducción de biopsias innecesarias. [125]

Ilustración 37: Diferentes modelos de dermatoscopios

3.3. Dermatoscopia digital y seguimiento secuencial

La dermatoscopia digital permite la visualización de las lesiones cutáneas con altos niveles de aumento, así como el registro, almacenamiento y comparación de imágenes seriadas a lo largo del tiempo. Esta modalidad posibilita el seguimiento de las lesiones, estrategia particularmente útil en pacientes con múltiples nevos o lesiones atípicas, ya que posibilita la identificación de cambios evolutivos sutiles que pueden indicar malignidad incipiente. [126]

Asimismo, facilitan el análisis de una misma lesión a diferentes profundidades ópticas, mejorando la caracterización estructural y contribuyendo a la detección temprana de melanomas incipientes. [127]

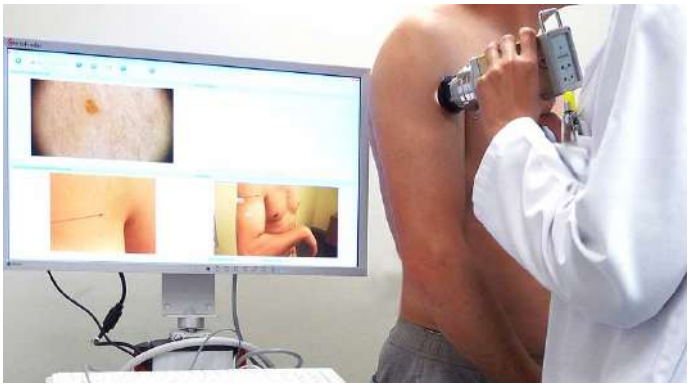

Ilustración 38: Dermatoscopia digital

3.4. Métodos avanzados de diagnóstico por imágenes

Entre las técnicas no invasivas de mayor complejidad se destaca la microscopía confocal reflectante (RCM), que permite obtener imágenes en tiempo real de la epidermis y la dermis superficial con una resolución cercana a la histológica. Esta técnica resulta especialmente útil para la evaluación de lesiones melanocíticas y carcinomas, contribuyendo a la toma de decisiones clínicas sin recurrir de forma inmediata a la biopsia. [128]

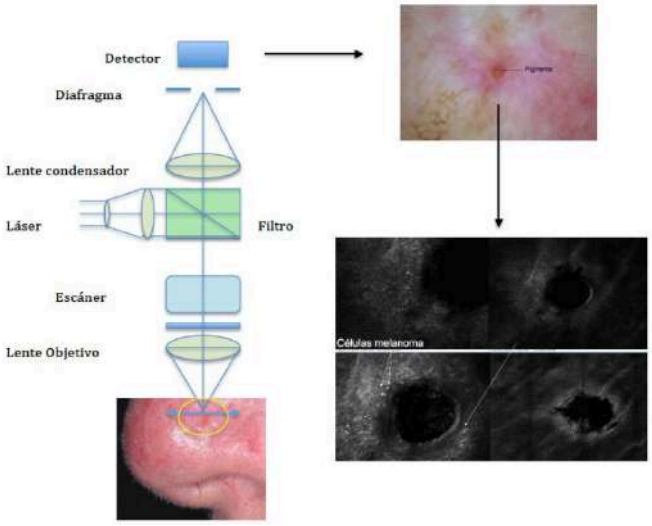

Ilustración 39: Representación esquemática del microscopio confocal reflectante

La tomografía de coherencia óptica (OCT) es otra técnica de imagen basada en principios ópticos que permite visualizar estructuras cutáneas en profundidad. Su principal aplicación clínica se encuentra en el diagnóstico y delimitación de carcinomas basocelulares y en el seguimiento de tratamientos no quirúrgicos. [129]

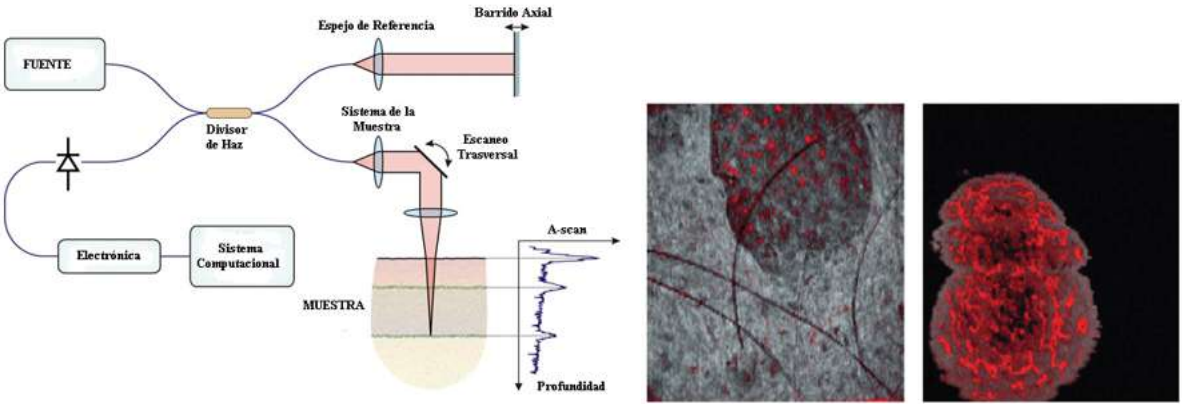

Ilustración 40: a) Representación esquemática de la tomografía de coherencia óptica; b) Nevus con vasos en distribución regular; c) Melanoma con patrón de distribución caótico

De la misma manera, técnicas ópticas como la espectroscopía Raman, la fluorescencia y la imagen multiespectral permiten analizar propiedades bioquímicas y estructurales del tejido cutáneo, aportando información objetiva adicional para la diferenciación entre lesiones benignas y malignas. [130]

Otro método de gran relevancia utilizado en la práctica dermatológica para la evaluación de melanomas es la ecografía de partes blandas con doppler color. Esta técnica permite medir con precisión el espesor y el tamaño de la lesión, mediante los sistemas de medición integrados en el equipo. Dichos parámetros, resultan fundamentales para determinar el índice de Breslow, que establece la profundidad de invasión tumoral, siendo este uno de los principales factores pronósticos. Además, el Doppler color posibilita valorar el grado de vascularización de la lesión, aportando información indirecta sobre su potencial angiogénico y metastásico, y por lo tanto, ayuda a definir el tratamiento adecuado para cada lesión en particular. [171]

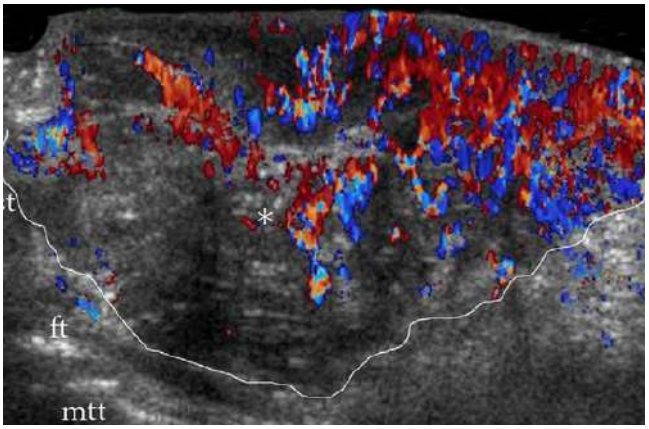

Ilustración 41: Ecodoppler color de flujo sanguíneo aumentado en melanoma voluminoso

3.5. Diagnóstico asistido por computadora e inteligencia artificial

El desarrollo de sistemas de diagnóstico asistido por computadora (CAD) ha permitido automatizar el análisis de imágenes cutáneas mediante la extracción de características cuantitativas como asimetría, bordes, color y textura. Estos sistemas buscan reducir la variabilidad interobservador y funcionan como herramientas de apoyo a la decisión clínica. [131]

Más recientemente, la aplicación de técnicas de inteligencia artificial y aprendizaje profundo, en particular redes neuronales convolucionales, ha demostrado un desempeño comparable e incluso superior al de dermatólogos expertos en tareas de clasificación de lesiones cutáneas malignas. Estas herramientas resultan especialmente prometedoras para el cribado, la teledermatología y el análisis de grandes bases de datos de imágenes dermatoscópicas. [132]

3.6. Teledermatología

La teledermatología combina la adquisición digital de imágenes clínicas o dermatoscópicas con plataformas de comunicación remota, permitiendo el diagnóstico, seguimiento y triage de lesiones cutáneas a distancia. Su implementación ha demostrado ser efectiva en contextos de atención primaria y en regiones con acceso limitado a especialistas.

3.7. Biopsia e histopatología

A pesar de los avances tecnológicos, la biopsia cutánea continúa siendo el método diagnóstico de referencia para la confirmación definitiva de muchas lesiones cutáneas. El análisis histopatológico permite evaluar la arquitectura tisular, la atipia celular y la profundidad de invasión, información esencial para el diagnóstico y la estadificación del cáncer de piel. Los métodos no invasivos y computacionales se conciben, por lo tanto, como herramientas complementarias destinadas a optimizar la selección de lesiones candidatas a biopsia. [133]

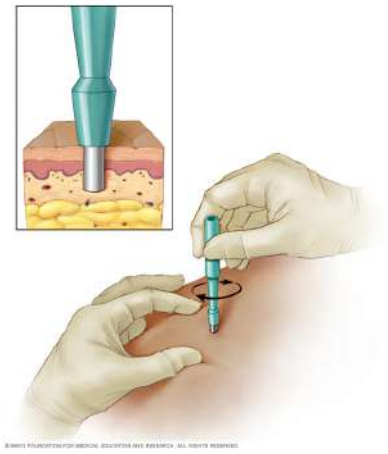

Ilustración 42: Biopsia de piel con sacabocados

4. INTELIGENCIA ARTIFICIAL Y DEEP LEARNING EN IMÁGENES MÉDICAS

En las últimas décadas, la inteligencia artificial (IA) ha adquirido un rol central en el análisis de imágenes médicas, impulsada por el crecimiento del poder computacional y la disponibilidad de grandes volúmenes de datos. En particular, las técnicas de aprendizaje automático han demostrado un alto potencial para asistir en tareas de detección, segmentación y clasificación de patologías, contribuyendo a mejorar la precisión diagnóstica y a reducir la variabilidad interobservador en la práctica clínica.

La Inteligencia Artificial (IA) comprende un conjunto de métodos computacionales orientados a emular capacidades cognitivas humanas, como el aprendizaje, el razonamiento y la toma de decisiones. Dentro de este campo, el aprendizaje automático (Machine Learning, ML) se basa en algoritmos capaces de identificar patrones a partir de datos, mientras que el aprendizaje profundo (Deep Learning, DL) constituye una subárea del ML caracterizada por el uso de redes neuronales profundas que aprenden representaciones jerárquicas y de alto nivel de abstracción. [134]

El aprendizaje profundo ha impulsado avances significativos en tareas de visión por computadora, reconocimiento de voz y análisis de imágenes, gracias a su capacidad para entrenar modelos con múltiples capas de procesamiento que ajustan iterativamente sus parámetros para capturar estructuras complejas en grandes volúmenes de datos [134]. Este enfoque se basa en el aprendizaje automático de características (representation learning), donde cada nivel de la red extrae atributos progresivamente más abstractos de la información de entrada. [135]

En dermatología, el ML se ha aplicado ampliamente al análisis de imágenes cutáneas mediante enfoques como CNN, máquinas de vectores de soporte y bosques aleatorios [136]. Estos métodos pueden clasificarse en aprendizaje supervisado, no supervisado y de refuerzo, siendo el aprendizaje supervisado el más utilizado en la clasificación de lesiones pigmentadas, donde las imágenes actúan como características y los diagnósticos como etiquetas.

El deep learning presenta ventajas relevantes, particularmente en la clasificación de imágenes clínicas y dermatoscópicas, así como de imágenes histopatológicas, permitiendo abordar enfermedades con elevada heterogeneidad clínica o múltiples subtipos, como el melanoma, la psoriasis o la dermatitis atópica [136]. No obstante, su aplicación clínica enfrenta limitaciones, entre ellas la necesidad de grandes volúmenes de datos etiquetados, el elevado costo computacional y la limitada interpretabilidad de los modelos, lo que ha impulsado el desarrollo de técnicas de explicabilidad y enfoques complementarios.

En base a nuestra búsqueda, los modelos de aprendizaje profundo más utilizados en el campo dermatológico corresponden a las redes neuronales convolucionales (CNN) y, más recientemente, a los Vision Transformers (ViT). Ambos enfoques han demostrado un alto desempeño en tareas de clasificación y análisis de imágenes, aunque se basan en principios arquitectónicos distintos y presentan ventajas y limitaciones específicas. Mientras que las CNN explotan la información espacial local mediante operaciones de convolución, los ViT introducen mecanismos de atención que permiten modelar relaciones globales dentro de la imagen. En las siguientes subsecciones se describen los fundamentos de cada arquitectura y se presenta una comparación entre ambos enfoques.

4.1. Vision Transformer (VIT)

Los Vision Transformers (ViT) representan una de las arquitectura más reciente en visión por computadora, basada en el modelo Transformer originalmente desarrollado para el procesamiento

del lenguaje natural. A diferencia de las CNN, los ViT no emplean convoluciones, sino mecanismos de atención que permiten modelar relaciones globales entre distintas regiones de la imagen. [137]

En los ViT, la imagen de entrada se divide en pequeños parches de tamaño fijo, los cuales se transforman en vectores y se combinan con información posicional antes de ser procesados por múltiples capas de autoatención (self-attention). Este mecanismo permite que el modelo evalúe simultáneamente la relevancia de cada parche con respecto al resto, capturando dependencias espaciales de largo alcance desde las primeras capas del modelo [138].

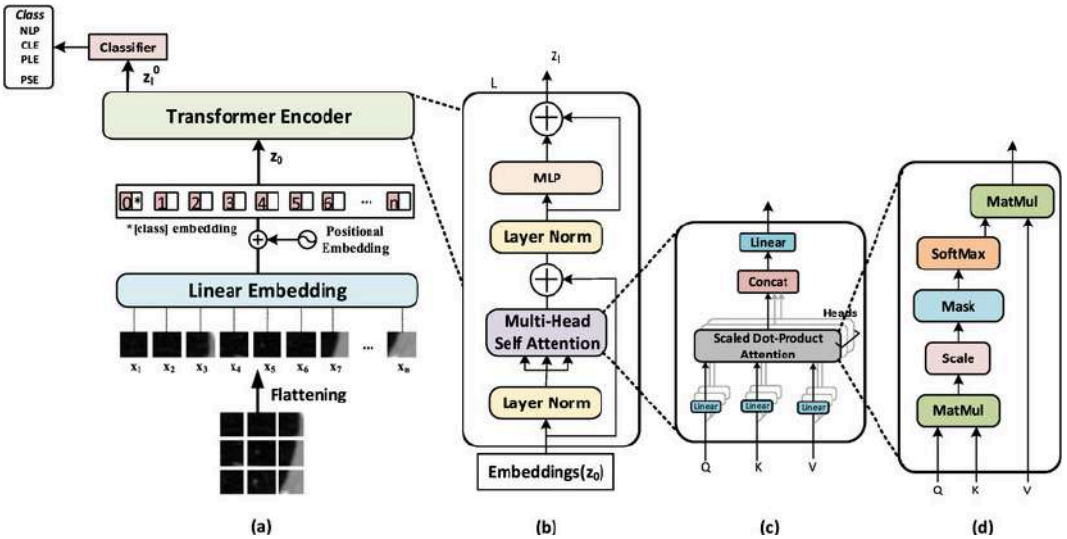

Ilustración 43: (a) Arquitectura principal del ViT; (b) Módulo codificador del transformador; (c) Bloque de autoatención de múltiples cabezales; (d) Cabezal de autoatención

Una ventaja fundamental de los ViT es su capacidad para integrar información contextual global de manera eficiente, lo que resulta especialmente valioso en imágenes médicas complejas donde la distribución espacial completa de la lesión aporta información diagnóstica relevante. En los últimos años, los ViT han mostrado resultados prometedores en tareas de clasificación y segmentación en radiología, patología digital y dermatología [137].

En dermatología computacional, los ViT han comenzado a aplicarse al análisis de imágenes dermatoscópicas, mostrando desempeños comparables o superiores a los de las CNN cuando se dispone de grandes conjuntos de datos o estrategias de preentrenamiento adecuadas [139]. Además, los mapas de atención generados por estos modelos ofrecen nuevas oportunidades para la interpretabilidad, un aspecto clave para su adopción clínica.

Sin embargo, los ViT presentan limitaciones relevantes, entre ellas una alta demanda computacional y una mayor dependencia de grandes volúmenes de datos, debido a la ausencia de los sesgos inductivos locales presentes en las CNN. Estas características pueden dificultar su implementación en contextos clínicos con recursos limitados.

4.2. Redes Neuronales Convolucionales (CNN)

Dentro del DL, las redes neuronales convolucionales (CNN) representan una de las arquitecturas más utilizadas en el análisis de imágenes médicas. Estas redes identifican automáticamente características relevantes sin necesidad de ser definidas manualmente y están inspiradas en la organización de la corteza visual de humanos y animales [140]. Las CNN se estructuran en capas de entrada, múltiples capas ocultas y una capa de salida, e incorporan

operaciones matemáticas como convolución, agrupación (pooling) y capas completamente conectadas para procesar y clasificar la información visual. [141]

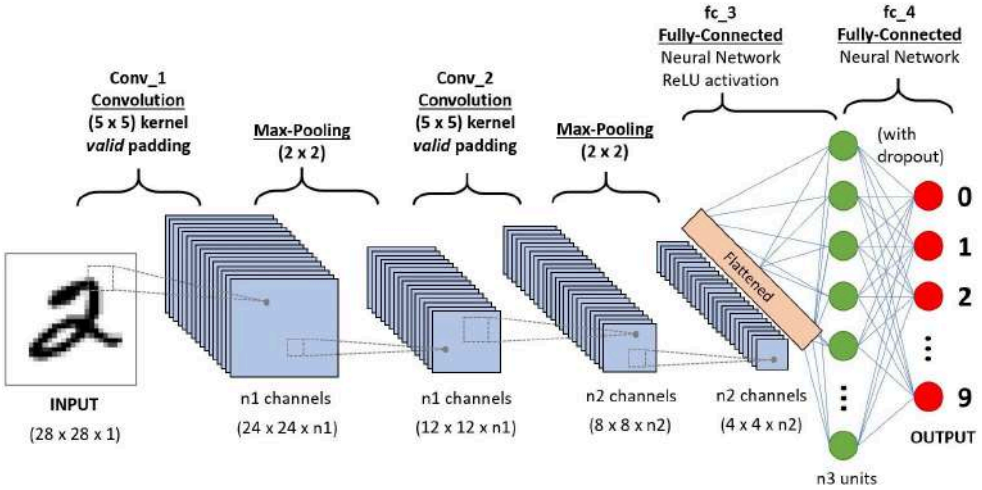

Ilustración 44: Arquitectura principal de CNN

Las redes neuronales convolucionales (Convolutional Neural Networks, CNN) constituyen una de las arquitecturas centrales e iniciales del aprendizaje profundo. Su diseño se inspira en la organización jerárquica del sistema visual humano y permite aprender automáticamente características visuales relevantes directamente a partir de los datos, sin necesidad de una extracción manual previa de atributos. [142]

Una CNN está compuesta por una capa de entrada, múltiples capas ocultas y una capa de salida. Las capas ocultas incluyen principalmente capas de convolución, funciones de activación no lineal, capas de agrupación (pooling) y capas completamente conectadas. Las capas de convolución aplican filtros aprendibles que recorren la imagen y permiten detectar patrones locales como bordes, texturas y formas simples, mientras que las capas más profundas capturan estructuras progresivamente más complejas y semánticas. [143]

El entrenamiento de las CNN se realiza mediante aprendizaje supervisado utilizando el algoritmo de retropropagación del error y métodos de optimización basados en gradiente descendente, ajustando iterativamente los parámetros del modelo para minimizar una función de pérdida [142]. Gracias a este enfoque, las CNN han alcanzado resultados de referencia en clasificación, segmentación y detección de objetos en imágenes médicas.

En dermatología, las CNN han sido ampliamente utilizadas para el análisis de imágenes clínicas y dermatoscópicas. Un estudio seminal demostró que una CNN entrenada con un gran conjunto de imágenes cutáneas logró un rendimiento comparable al de dermatólogos expertos en la clasificación de cáncer de piel, incluyendo melanoma [144]. Desde entonces, múltiples trabajos han confirmado su utilidad para la detección temprana de lesiones malignas y la reducción de biopsias innecesarias.

Diversas arquitecturas de CNN han sido aplicadas para los mismos fines, entre ellas VGGNet, Inception, ResNet y DenseNet. En particular, ResNet introdujo conexiones residuales que permiten entrenar redes muy profundas sin degradación del rendimiento, lo que ha resultado especialmente útil en tareas de alta complejidad visual. [143]

No obstante, las CNN presentan limitaciones importantes. Su naturaleza basada en campos receptivos locales dificulta la captura de relaciones globales entre regiones distantes de la imagen, y su desempeño depende fuertemente de la disponibilidad de conjuntos de datos etiquetados de gran tamaño y calidad, lo que puede limitar su generalización en entornos clínicos reales.

4.3. VIT vs CNN

Las CNN y los Vision Transformers representan enfoques conceptualmente distintos para el análisis de imágenes médicas. Las CNN explotan la correlación espacial local mediante convoluciones, lo que las hace eficientes y robustas en escenarios con datos limitados, mientras que los ViT se basan en atención global, permitiendo capturar relaciones de largo alcance entre distintas regiones de la imagen.

Desde el punto de vista del rendimiento, las CNN continúan siendo una opción sólida y ampliamente validada en dermatología, especialmente en aplicaciones clínicas actuales. Los ViT, por su parte, muestran un gran potencial cuando se entrenan con grandes bases de datos o mediante preentrenamiento, ofreciendo ventajas en la modelización del contexto global de las lesiones.

En este contexto, la comparación entre CNN y ViT resulta particularmente relevante. Mientras las CNN ofrecen eficiencia y madurez clínica, los ViT introducen un enfoque novedoso con alto potencial de mejora diagnóstica. Por este motivo, en este proyecto se analizan ambos modelos y se comparan sus desempeños en el análisis de imágenes dermatológicas, con el objetivo de evaluar sus ventajas y limitaciones en un entorno aplicado.

5. TÉCNICAS DE EXPLICABILIDAD

A pesar de los avances significativos de la inteligencia artificial en medicina, su adopción clínica continúa siendo objeto de debate. Si bien los profesionales de la salud suelen aceptar positivamente estas herramientas como sistemas de apoyo, existe una marcada desconfianza hacia modelos que operan como "cajas negras" o que aparentan reemplazar el juicio médico. Por esto, la incorporación de técnicas explicativas en los modelos se vuelve un aspecto clave para generar confianza, facilitar la validación clínica y promover una integración responsable de la IA en la práctica médica.

Las técnicas de explicabilidad (Explainable Artificial Intelligence, XAI) buscan proporcionar interpretaciones comprensibles sobre cómo un modelo toma decisiones, permitiendo visualizar qué características de la entrada influyen en la predicción final. En el ámbito de las imágenes médicas, estas técnicas suelen representarse mediante mapas de calor que resaltan las regiones más relevantes para la clasificación o detección realizada por el modelo.

Entre los métodos más utilizados se encuentra Grad-CAM (Gradient-weighted Class Activation Mapping), una técnica específica para redes neuronales convolucionales que utiliza los gradientes de la clase de interés respecto a las capas convolucionales finales para generar mapas de activación espacial. Grad-CAM es ampliamente empleado en visión por computadora e imágenes médicas, ya que permite identificar qué regiones de la imagen contribuyen más a una determinada predicción. [145]

Otra técnica relevante es RISE (Randomized Input Sampling for Explanation), un método que genera explicaciones mediante la perturbación aleatoria de regiones de la imagen y la observación de los cambios en la salida del clasificador. RISE es aplicable principalmente a imágenes y permite obtener mapas de importancia sin necesidad de acceder a la estructura interna del modelo. [146]

Finalmente, LIME (Local Interpretable Model-agnostic Explanations) es una técnica diseñada para explicar predicciones individuales aproximando localmente el comportamiento del modelo complejo mediante un modelo interpretable. LIME puede aplicarse a distintos tipos de datos, incluyendo imágenes, texto y señales, y ha sido utilizada en múltiples aplicaciones médicas. [147]

En dermatología, los mapas de calor derivados de estas técnicas permiten evaluar si los modelos enfocan su atención en regiones clínicamente relevantes de la lesión. No obstante, en este trabajo se opta por complementar estas herramientas de explicabilidad con criterios dermatológicos clásicos, basados en la interpretación clínica humana. En particular, se prioriza la relación entre las regiones resaltadas por el modelo y los descriptores fundamentales utilizados en la práctica dermatológica para la detección temprana de lesiones malignas, como la asimetría, los bordes, la variación de color y las estructuras dermatoscópicas contempladas en la regla ABCD y la regla de los tres puntos. Este enfoque busca que la información destacada por el modelo coincida con los criterios utilizados habitualmente por el médico, permitiendo interpretar la decisión de la máquina desde una perspectiva clínica familiar.

6. DATASETS DE IMÁGENES DERMATOLÓGICAS

El desarrollo de sistemas de inteligencia artificial aplicados a dermatología depende directamente de la disponibilidad de bases de datos de imágenes de alta calidad y correcta etiquetación. Frente a esta necesidad, diversos organismos e instituciones han contribuido a la creación de bases de datos internacionales de imágenes dermatológicas con el fin de avanzar en la detección automática del cáncer de piel y de otras lesiones cutáneas. Entre los principales colaboradores se encuentran repositorios oncológicos como The Cancer Genome Atlas (TCGA) [148] , bases de datos clínicas como PAD-UFES-20 [149], plataformas con imágenes dermatoscopicas como International Skin Imaging Collaboration (ISIC) [43] y repositorios educativos como [150], entre otros. Estas bases han sido ampliamente utilizadas en estudios científicos y desafíos internacionales, como el ISIC Challenge, impulsando el desarrollo y la comparación objetiva de modelos de clasificación de lesiones cutáneas. [151]

El ISIC representa la iniciativa más relevante a nivel global, al proporcionar repositorios públicos de imágenes dermatoscópicas acompañadas de diagnósticos confirmados, metadatos clínicos y, en muchos casos, validación histopatológica. [43]. El uso de sus datasets estandarizados, ha demostrado beneficios significativos en la investigación, permitiendo entrenar modelos de deep learning capaces de alcanzar desempeños comparables al de dermatólogos expertos en tareas específicas, particularmente en la detección de melanoma. Además, estas bases favorecen la reproducibilidad científica, la validación cruzada entre estudios y el acceso equitativo a datos para centros o estudiantes, como es nuestro caso, que no disponen de grandes repositorios propios. No obstante, diversos trabajos han señalado que estos conjuntos de datos presentan sesgos poblacionales, ya que predominan imágenes provenientes de países de altos ingresos y de fototipos claros, lo que puede limitar la generalización clínica de los modelos entrenados exclusivamente con estos datos.

En este escenario, cobra especial relevancia la construcción de datasets nacionales o regionales, que reflejen las características epidemiológicas, fenotípicas y ambientales propias de cada población. La incorporación de imágenes locales permite representar adecuadamente la diversidad de fototipos cutáneos, patrones clínicos y condiciones de adquisición, contribuyendo a modelos más robustos y clínicamente aplicables en el contexto real donde serán utilizados. Estudios recientes subrayan que la falta de representatividad geográfica y étnica en los datos puede impactar negativamente en la equidad y seguridad de los sistemas de IA en salud.

Finalmente, el uso de imágenes dermatológicas con fines de investigación y desarrollo tecnológico implica consideraciones éticas y legales fundamentales. La protección de la privacidad del paciente, el consentimiento informado, la anonimización de los datos y el cumplimiento de normativas locales e internacionales son aspectos indispensables en la construcción y utilización de estos repositorios. Asimismo, la transparencia en el origen de los datos y el etiquetado resulta clave para garantizar un uso responsable de la inteligencia artificial, especialmente cuando estas herramientas se orientan a apoyar decisiones clínicas.

7. INTERFACES CLÍNICAS Y USABILIDAD

Una interfaz, por definición, representa la conexión, física o lógica, entre una computadora y el usuario. En el ámbito de la salud, constituye el punto de contacto entre el profesional y el sistema informático, y desempeña un rol central en la aceptación, el uso efectivo y la integración de herramientas digitales en el ámbito asistencial. En aplicaciones basadas en IA, la interfaz no solo debe permitir la interacción con el sistema, sino también facilitar la comprensión de los resultados, promover la confianza del usuario y respetar criterios éticos. [152]

Una buena interfaz clínica adecuada debe ser intuitiva, clara y eficiente, permitiendo al usuario acceder a la información relevante sin necesidad de entrenamiento complejo. La presentación visual debe ser ordenada, evitando elementos innecesarios o distractores, y destacando los datos clínicamente significativos. En sistemas con IA, resulta fundamental ofrecer retroalimentación inmediata y permitir que el profesional indique cuando una predicción no coincide con su criterio clínico, reforzando así el carácter de herramienta de apoyo y no sustitutiva del juicio médico. Asimismo, la visualización sintética del proceso de análisis, por ejemplo mediante técnicas de explicabilidad (XAI), contribuye a generar mayor transparencia y confianza.

El impacto de interfaces bien diseñadas es particularmente relevante en la formación de médicos residentes y profesionales en entrenamiento, quienes se benefician de contar con respuestas claras, rápidas y acompañadas de un grado de certeza explícito. Bajo esto, las herramientas digitales pueden funcionar como apoyo educativo, ayudando a reforzar criterios diagnósticos, reducir la incertidumbre inicial y favorecer el aprendizaje progresivo mediante la comparación entre el razonamiento clínico y la salida del sistema.

En un contexto donde la digitalización ha ampliado el acceso al conocimiento médico y potenciado la comunicación entre profesionales, las interfaces clínicas buscan integrar la información disponible y apoyar un abordaje diagnóstico más completo e integral. No obstante, aunque los modelos de IA han alcanzado desempeños comparables a los de especialistas en tareas específicas, su interpretación correcta sigue dependiendo del conocimiento y criterio clínico del profesional. En este marco, el objetivo de la interfaz desarrollada es ofrecer no solo una herramienta de apoyo diagnóstico, sino también un espacio de aprendizaje y discusión clínica.

Por último, con el objetivo de garantizar un uso adecuado y seguro de la herramienta desarrollada, se incluye en el Anexo del presente trabajo un manual de usuario que describe el funcionamiento de la interfaz web, sus distintas secciones, las opciones disponibles y las recomendaciones para la correcta interpretación de los resultados.

ESTADO DEL ARTE

1. ANTECEDENTES Y ESTUDIOS PREVIOS

En los últimos años, diversos trabajos académicos e investigaciones han abordado la aplicación de técnicas de inteligencia artificial para el análisis y la clasificación de lesiones cutáneas, principalmente orientados a la detección temprana del cáncer de piel y a la clasificación de melanoma y no melanoma.

Fernández Morales (2024) desarrolló un sistema de análisis de posible cáncer de piel mediante inteligencia artificial a partir de imágenes reales, empleando redes neuronales profundas entrenadas con bases de datos públicas y evaluando su desempeño mediante métricas clásicas de clasificación [153]. De manera similar, Huix Pérez propuso un enfoque de clasificación automática de lesiones cutáneas utilizando modelos de aprendizaje profundo, centrado en imágenes dermatoscópicas y con énfasis en la optimización del rendimiento del clasificador [154]. En la misma línea, Binder desarrolló una herramienta basada en redes neuronales convolucionales (CNN) para asistir en el diagnóstico de melanoma, enfocándose en la detección automática a partir de imágenes de piel y en la validación del modelo frente a diagnósticos médicos. [155]

Otros trabajos exploraron metodologías alternativas al uso exclusivo de CNN. Liberman y Salto & Acevedo investigaron el uso de variantes de Vectores de Fisher combinados con redes profundas residuales para la clasificación de imágenes de lesiones cutáneas, mostrando que estas representaciones pueden capturar información relevante de textura y estructura en imágenes dermatológicas. [155] [156]

En el marco de arquitecturas más recientes, Guanipa realizó una comparación entre modelos basados en Vision Transformer (ViT) y gMLP para clasificación de imágenes, destacando el potencial de los modelos basados en atención frente a enfoques convolucionales tradicionales . Esta línea se ve reforzada por estudios generales sobre ViT en clasificación de imágenes, como el trabajo de Omer (2024), que analiza el rendimiento de estas arquitecturas en tareas de visión por computadora , y por exploraciones específicas en el ámbito biomédico, como el estudio de Maciejewska sobre clasificación celular utilizando Vision Transformers. [156] [157] [158]

Asimismo, Redondo Hernández (2020) abordó la detección de cáncer de piel mediante deep learning y la generación de imágenes sintéticas de tejido humano, incorporando técnicas de aumento de datos para mejorar el entrenamiento de los modelos . Tinaquero desarrolló un clasificador de imágenes basado en IA para la detección temprana de cáncer de piel, enfatizando la importancia de la detección precoz en contextos clínicos. [159] [160]

A nivel de sistemas aplicados, plataformas como DigPatho emplean inteligencia artificial para el análisis de imágenes histopatológicas mamarias. Si bien su foco no está puesto en la dermatoscopía clínica, se destaca por una interfaz clara y un modo de presentación de las predicciones que resulta adecuado y comprensible para el profesional de la salud, favoreciendo la interpretación de los resultados. De forma similar, soluciones comerciales como Skin Analytics proponen herramientas de IA para dermatología con foco en el triaje y la detección automatizada de lesiones sospechosas. [161] [162]

Finalmente, revisiones sistemáticas recientes, como la realizada por Ang y Oh (2025), analizan el uso de inteligencia artificial para la detección de cáncer de piel en Asia, evidenciando el crecimiento sostenido de estas tecnologías y su desempeño comparable al de especialistas en escenarios controlados. [163]

2. COMPARACIÓN DE METODOLOGÍAS Y DATOS UTILIZADOS

En conjunto, los trabajos analizados emplean mayoritariamente redes neuronales convolucionales como arquitectura base para la clasificación de lesiones cutáneas , aunque algunos incorporan enfoques híbridos con Vectores de Fisher o comparaciones con arquitecturas emergentes como ViT .

La mayoría de los estudios se apoyan en datasets internacionales públicos, principalmente imágenes dermatoscópicas, con escasa o nula incorporación de bases de datos locales o nacionales. En general, los sistemas propuestos se centran en la tarea de clasificación automática, sin profundizar en aspectos de interacción clínica o interpretabilidad del modelo.

3. MÉTRICAS Y RESULTADOS REPORTADOS

Los estudios revisados evalúan el desempeño de los modelos de inteligencia artificial mediante métricas estándar como precisión (accuracy), sensibilidad, especificidad y área bajo la curva ROC (AUC) . En varios casos, los resultados alcanzan valores elevados de sensibilidad y AUC, comparables a los reportados en la literatura internacional, especialmente en clasificaciones binarias (benigno vs. maligno). Sin embargo, estos resultados suelen obtenerse en entornos controlados y sobre datasets homogéneos.

Diversos trabajos proponen el uso de inteligencia colectiva y transferencia de aprendizaje con múltiples arquitecturas preentrenadas, logrando mejoras en la capacidad de detección temprana de lesiones cutáneas [164]. No obstante, se identifican limitaciones recurrentes en la identificación de dichas lesiones sobre determinados tonos de piel, particularmente en pieles amarillas y, en menor medida, oscuras, lo que pone en evidencia que los datasets utilizados presentan sesgos significativos.

Asimismo, revisiones sistemáticas como las que se realizan en [165], señalan que la mayoría de los enfoques priorizan la optimización del rendimiento predictivo por sobre la toma de decisiones responsables y explicables.

Otra problemática de naturaleza similar se observa en modelos publicados en repositorios abiertos, donde predominan clasificaciones binarias o con un número reducido de clases. Incluso en propuestas ampliamente diseñadas, los niveles de presión reportados son moderados, reforzando la necesidad de avanzar hacia sistemas que integren desempeño, explicabilidad y aplicabilidad clínica real. [166] [167] [168]

4. COMPARACIÓN CON LA PROPUESTA DEL PRESENTE TRABAJO

Si bien los estudios analizados demuestran el potencial del deep learning y de arquitecturas como CNN y ViT para la clasificación de lesiones cutáneas, ninguno de ellos aborda de manera conjunta la incorporación de técnicas de explicabilidad, el uso de un dataset nacional o local y el desarrollo de una interfaz clínica orientada al uso profesional.

La propuesta del presente trabajo se diferencia al integrar estos tres ejes: modelos de clasificación basados en CNN y Vision Transformers, mecanismos de explicabilidad alineados con criterios clínicos (como la regla ABCD y la regla de los tres puntos), y una interfaz clínica diseñada para asistir al profesional de la salud. Esta combinación busca no solo optimizar el rendimiento del modelo, sino también favorecer su adopción clínica, su interpretabilidad y su adecuación al contexto local, aportando un enfoque integral que no se observa de forma simultánea en los trabajos previos revisados.

MATERIALES Y MÉTODOS

1. MATERIALES

Para llevar a cabo este proyecto se utilizaron las siguientes herramientas y equipos:

1. Softwares utilizados:
    a. Google Colab para el desarrollo y entrenamiento de los modelos de clasificación, la depuración y organización de los datasets dermatoscópicos, el análisis exploratorio de datos, la generación de gráficos de distribución y la implementación de técnicas de explicabilidad. Todas las tareas se realizaron mediante programación en Python.
    b. Google Forms para la creación del formulario destinado a la carga de imágenes dermatoscópicas locales.
    c. Google Drive el para almacenamiento de documentos, modelos entrenados y conjuntos de imágenes.
    d. Entorno local de ejecución (Powershell) para la ejecución de los modelos CNN y Vision Transformer.
    e. Zotero para la gestión y organización de la bibliografía utilizada en el proyecto.
    f. Canva para la elaboración de esquemas, figuras y el manual de usuario incluido en el informe.
    g. Visual studio para la creación y edición de archivos de código en formato .py compatibles con el entorno de ejecución local.
    h. GitHub y Hugging Face para el versionado del código y almacenamiento de modelos.
    i. Render para el despliegue de la interfaz web desarrollada.
    j. ChatGPT y Gemini para asistencia en la corrección y mejora de redacción.
2. Datos y documentación:
    a. Fuente de datos: los datos utilizados provienen del ISIC y de imágenes recolectadas en el Hospital Nacional de Clínicas. Estos incluyen las imágenes dermatoscópicas y sus datos asociados, como el diagnóstico y características clínicas relevantes.
3. Equipos y herramientas:
    a. Notebook personal 1 equipada con 16 GB de RAM, 477 GB de espacio de almacenamiento, procesador 12th Gen Intel(R) Core(TM) i5-1235U (1.30 GHz) y Windows 11 como sistema operativo
    b. Notebook personal 2 equipada con Procesador Intel(R) Core(TM) i5-7200U CPU @ 2.50GHz 2.70 GHz. 4,00 GB de RAM, almacenamiento interno de 447 GB SSD KINGSTON, y Windows 11 como sistema operativo.
    c. Acceso al Centro de Cómputo de Alto Desempeño - Nabu, equipado con GPUs NVIDIA A10 (23 GB) y NVIDIA A30 (24 GB), utilizadas para el entrenamiento y evaluación de los modelos de aprendizaje profundo.
    d. Dermatoscopio provisto por vuestras co-asesoras y residentes del Servicio de Dermatología del Hospital Nacional de Clínicas, utilizado para la captura de imágenes dermatoscópicas locales.
    e. Dispositivos móviles y notebooks de usuarios para el envío de las imágenes y la prueba funcional de la interfaz web desarrollada.

2. MÉTODOS

La metodología general empleada en el desarrollo de este trabajo se estructuró en una serie de etapas consecutivas. A continuación, se describe dicha metodología.

1. *Revisión bibliográfica y análisis del estado del arte:* En una primera etapa se realizará una revisión bibliográfica exhaustiva orientada a la inteligencia artificial aplicada a la dermatología y al análisis de imágenes médicas. Se estudiarán trabajos científicos, tesis y desarrollos tecnológicos relacionados con la clasificación automática de lesiones cutáneas, con especial énfasis en arquitecturas basadas en redes neuronales convolucionales (CNN) y Vision Transformers (ViT). Este análisis permitirá identificar metodologías predominantes, conjuntos de datos utilizados, métricas de evaluación y limitaciones reportadas.

2. *Recolección, análisis y preparación de los datos:* Dentro del International Skin Imaging Collaboration (ISIC), se analizarán de manera sistemática los distintos conjuntos de datos disponibles, examinando sus características clínicas, etiquetas diagnósticas y distribución de clases. A partir de este análisis, se seleccionarán aquellos subconjuntos que resulten adecuados para los objetivos del proyecto. Posteriormente, se llevará a cabo la limpieza y depuración de los datos, unificando los criterios de clasificación en un esquema de cinco (5) clases. Los conjuntos seleccionados serán depurados y concatenados en una única base de datos. De forma análoga, las imágenes asociadas serán procesadas mediante programación, descartándose aquellas que no cuenten con un diagnóstico definido y organizándose en carpetas según la clase correspondiente.

3. *Diseño, entrenamiento, evaluación y explicabilidad de los modelos de IA:* A partir del conjunto de datos unificado, se desarrollarán modelos de clasificación de imágenes utilizando las arquitecturas CNN y Vision Transformers (ViT). Los modelos serán entrenados y validados ajustando hiperparámetros y aplicando técnicas de fine-tuning cuando resulte necesario. El desempeño se evaluará utilizando métricas estándar, tales como precisión, sensibilidad, especificidad y área bajo la curva ROC (AUC), seleccionándose el modelo con mejor rendimiento global para su implementación final. Una vez definido el modelo óptimo, se integrarán técnicas de explicabilidad en función de la regla ABCD, con el objetivo de favorecer una interpretación clínica de las predicciones.

4. *Diseño e implementación de la interfaz web e integración del sistema:* Se definirá la estructura general de la interfaz web, incluyendo la disposición de los elementos, la identidad visual, el diseño gráfico y el logotipo del sistema. Posteriormente, se desarrollará la interfaz priorizando criterios de usabilidad clínica. El modelo seleccionado será integrado con la página web, permitiendo la carga de imágenes, el procesamiento automático y la visualización de las predicciones, verificándose el correcto funcionamiento del sistema completo.

5. *Desarrollo del conjunto de datos local:* Se definirán los criterios y el protocolo para la recolección de imágenes locales, diseñando un formulario de carga y estableciendo procedimientos de validación, anonimización y organización del dataset local.

6. *Validación clínica, evaluación de usabilidad y madurez tecnológica:* Se realizará la validación del sistema web mediante el uso de imágenes dermatoscópicas reales correspondientes a pacientes del Hospital Nacional de Clínicas, todas ellas con diagnóstico confirmado. Esta instancia permitirá analizar el comportamiento del modelo en un entorno clínico real, evaluando su capacidad de generalización y su pertinencia para su uso en el contexto local.

   De manera complementaria, se llevará a cabo una evaluación de la usabilidad de la interfaz, contemplando criterios como la claridad en la presentación de la información, la facilidad de interacción y los tiempos de respuesta. El objetivo será identificar oportunidades de mejora que contribuyan a una integración efectiva de la herramienta en la práctica clínica cotidiana. A partir de los resultados obtenidos, se propondrán ajustes y optimizaciones, así como posibles líneas de desarrollo futuro.

7. *Documentación y cierre del proyecto:* Finalmente, se elaborará la documentación correspondiente al proyecto, presentando las conclusiones basadas en los resultados obtenidos y el análisis realizado a lo largo del desarrollo. Además, se confeccionará un manual de usuario que describirá el funcionamiento de la interfaz web, sus distintas secciones, las opciones disponibles y las recomendaciones para la correcta interpretación de las predicciones generadas por el sistema, garantizando un uso adecuado y seguro de la herramienta.

A continuación, se presenta un diagrama de flujo que sintetiza de manera esquemática las etapas y actividades descritas previamente.

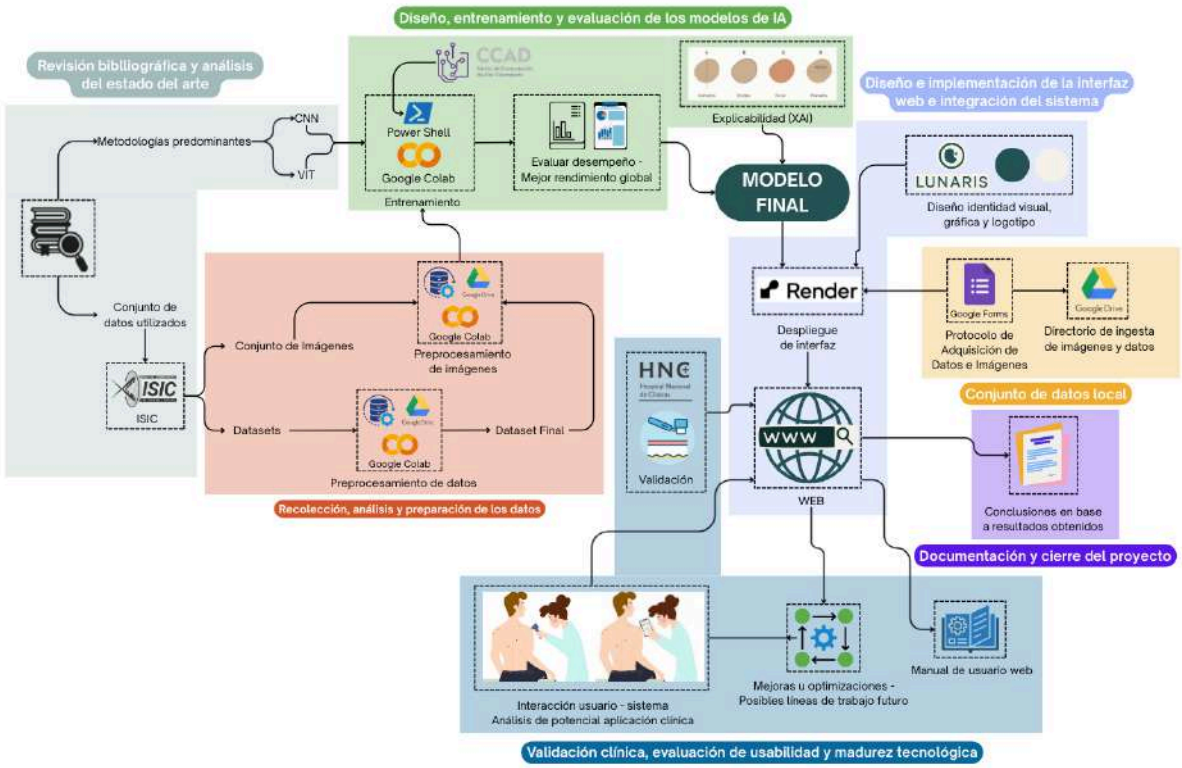

Ilustración 45: Representación esquemática del flujo de trabajo del proyecto

IMPLEMENTACIÓN

El flujo de trabajo adoptado a lo largo del desarrollo del proyecto fue descrito en la sección anterior. No obstante, con el fin de brindar una visión más sintética del proceso, a continuación se presenta un resumen general de las principales etapas involucradas:

Dataset → Preprocesamiento → Modelado (CNN/ViT) → Explicabilidad (XAI) → Interfaz → Validación clínica

Para facilitar la comprensión del enfoque metodológico y la organización del desarrollo, el proyecto se estructuró en cinco fases progresivas, que se detallan a continuación:

a. FASE 1: Selección y procesamiento de datasets, y preprocesamiento del conjunto de imágenes
b. FASE 2: Modelado de sistemas de Inteligencia Artificial
c. FASE 3: Integración de criterios dermatológicos clásicos para explicabilidad del modelo
d. FASE 4: Desarrollo de interfaz gráfica interactiva
e. FASE 5: Validación clínica preliminar

FASE 1: SELECCIÓN Y PROCESAMIENTO DE DATASETS, Y PREPROCESAMIENTO DEL CONJUNTO DE IMÁGENES

1. Datos utilizados

Nuestro proyecto pudo iniciarse gracias a la existencia de organizaciones internacionales como la International Skin Imaging Collaboration (ISIC) [43]. El ISIC tiene como principal objetivo clínico reducir las muertes relacionadas con el melanoma y disminuir las biopsias innecesarias, mediante la mejora en la precisión y eficiencia de la detección temprana. Para alcanzar estos fines, desarrolla estándares de imagenología digital y promueve la colaboración entre la comunidad dermatológica y la informática, impulsando así el uso de inteligencia artificial en dermatología. Aunque inicialmente el enfoque estuvo centrado en el melanoma, los objetivos del ISIC abarcan un espectro más amplio que incluye el cáncer de piel no melanoma y diversas dermatosis inflamatorias, lo cual lo convierte en un referente en la construcción de bases de datos de alta calidad y utilidad para investigación.

Sus conjuntos de datos publicados siguen criterios de estandarización y ética que garantizan su utilidad: cada imagen está anonimizada, acompañada de metadatos clínicos relevantes (edad, sexo, localización de la lesión, diagnóstico, etc.), y cumple con estándares mínimos de resolución y calidad dermatoscópica, lo que permite un uso confiable en proyectos de aprendizaje automático.

Los datasets, también incluyen un archivo CIIU (Clinical and Imaging Information Update), donde se encuentran metadatos asociados a cada imagen: identificador único (ID), institución o investigador que aportó la muestra, y diferentes niveles de diagnóstico. Entre dichos niveles de diagnóstico, la columna “diagnosis_3” representa el nivel más específico de clasificación clínica, razón por la cual fue seleccionada como variable de referencia para el desarrollo y validación de nuestras predicciones.

Si bien en un inicio no contamos con criterios de exclusión definidos, al explorar las colecciones observamos que muchas imágenes se repetían entre distintos datasets, debido a su utilización en los diferentes challenges organizados por ISIC. Para evitar duplicaciones, realizamos un control manual sobre los identificadores y seleccionamos un conjunto final de colecciones, procurando que las imágenes no se replicaran entre sí. Las bases utilizadas fueron:

- BCN20000: 18.946 imágenes
- Challenge 2018: Task 3 – Training: 10.015 imágenes
- Challenge 2024: Training: 401.059 imágenes
- Challenge 2016: Test: 379 imágenes
- Challenge 2016: Training: 900 imágenes
- HAM10000: 11.720 imágenes
- Challenge 2020: Test: 10.982 imágenes
- Challenge 2020: Training: 33.126 imágenes

Estos números corresponden a los datos iniciales. Sin embargo, una proporción considerable debió ser descartada debido a la falta de diagnóstico confirmado, requisito indispensable para su uso en el entrenamiento supervisado de modelos de aprendizaje profundo.

Dataset / N° de imágenes	**BCN20000**	**Challenge 2018: Task 3 - Training**	**Challenge 2024: Training**	**Challenge 2016: Test**	**Challenge 2016: Training**	**HAM10000**	**Challenge 2020: Test**	**Challenge 2020: Training**
Iniciales	18.946	10.015	401.059	379	900	11.720	10.982	33.126
Finales	17.639	9.873	1.065	375	889	11.540	6.015	3.540
Descartadas	1.307	142	399.994	4	11	180	4.967	29.586

Tabla 1: Cantidad de imágenes iniciales y finales por dataset

Finalmente, cabe destacar que, además de los datos internacionales, este proyecto contempla como aporte original la creación de un dataset nacional de imágenes dermatoscópicas. Dicho repositorio se presentará en secciones siguientes y permitirá representar con mayor fidelidad las características clínicas y poblacionales locales, favoreciendo el desarrollo de soluciones de inteligencia artificial adaptadas al contexto argentino.

2. Preparación y análisis de los distintos datasets

2.1 Librerías necesarias de python

Para llevar a cabo el preprocesamiento de los datos se utilizaron diversas librerías de Python orientadas al manejo de archivos y datos. La librería **os** y el módulo *Path* de *pathlib* se emplearon para la interacción con el sistema operativo y la gestión de rutas, mientras que *intertools* permitió realizar operaciones sobre combinaciones y permutaciones. Por otro lado, la librería *pandas* fue utilizada para la manipulación y análisis de los datos, facilitando el trabajo con estructuras tipo *DataFrame*.

2.1 Análisis inicial de las categorías de diagnóstico

Cada una de las colecciones de datos seleccionadas (BCN20000, HAM10000 e ISIC Challenge 2016, 2018, 2020 y 2024) se descargó en formato *.zip*, incluyendo todas las imágenes que la componen y un archivo *.csv* con todos los metadatos asociados. En estos archivos, el identificador único de cada lesión se presenta en la primera columna del dataset y coincide con el nombre de la imagen correspondiente, lo que permite el cruce directo entre imágenes y metadatos.

Los archivos *.csv* contienen múltiples variables, algunas relevantes para el presente estudio y otras no. La columna de mayor interés es **diagnosis_3**, ya que discrimina los distintos tipos de lesiones dermatológicas, como nevo melanocítico, melanoma in situ, carcinoma basocelular o queratosis seborreica, entre otras.

Con el objetivo de comprender la composición inicial de los datos e identificar posibles inconsistencias y desbalance entre clases, se llevó a cabo un análisis exploratorio de las categorías diagnósticas mediante scripts desarrollados en Python y ejecutados en Google Colab. Para esta etapa se utilizó exclusivamente la librería *Pandas*, que permitió la carga y manipulación de los archivos de metadatos de cada dataset.

1. Carga de metadatos

   Se importaron los archivos .csv correspondientes a cada colección, en una estructura de datos tipo diccionario que permite recorrer y procesar todos los datasets de forma automática y en un solo bloque de código.

2. Reconocimiento y recuento de categorías

   A partir de esta estructura y mediante bucles iterativos, se verificó la existencia de la columna 'diagnosis_3' y se calculó la frecuencia de cada diagnóstico utilizando la función *value_counts()*. Este procedimiento permitió visualizar el grado de desbalance entre clases y detectar categorías con baja incidencia.

Afortunadamente, todos los datasets analizados contenían la columna diagnóstica requerida y presentaban características y distribuciones semejantes. Pudimos observar que la distribución de las categorías es altamente desbalanceada, con un claro predominio de nevos melanocíticos, mientras que otras lesiones, como lentigo solar o queratosis actínica, se encuentran subrepresentadas. Asimismo, se identificaron categorías con un número muy reducido de casos, lo que dificulta su utilización individual en modelos de aprendizaje profundo, así como diferencias en la nomenclatura diagnóstica entre distintos datasets, lo que hace necesario un proceso de unificación.

Este análisis exploratorio constituyó la base para definir una estrategia de agrupamiento de clases, con el fin de garantizar un número suficiente de imágenes por categoría sin perder relevancia clínica. En este sentido, se plantearon distintas metodologías y lineamientos sobre cómo realizar dicho agrupamiento. Entre ellas, el agrupamiento de lesiones clínicamente similares (por ejemplo, distintas variantes de melanoma), la creación de categorías más amplias como *nevos, tumores benignos, dermatosis precancerosas* y *dermatosis cancerosas*, y la agrupación de lesiones con muy baja incidencia o escasa relevancia dermatoscópica (como cicatrices o verrugas) en una categoría de *otras lesiones*. Ésta última decisión buscó que el modelo contemple la existencia de dichas lesiones, aun con baja representación, evitando su clasificación errónea dentro de categorías clínicas más críticas.

2.1.1. Justificación clínica y técnica del renombrado

El proceso de agrupamiento no fue arbitrario, sino que fue discutido y validado en conjunto con los asesores clínicos del proyecto. La decisión se fundamentó en que, lo más relevante para la práctica dermatológica es distinguir si una lesión es o puede llegar a ser cancerosa, más que diferenciar entre diagnósticos raros o poco frecuentes. En este sentido, las categorías con muy baja incidencia o relevancia en dermatoscopia, como cicatrices o verrugas, se agruparon en otras lesiones. Esto permite que el modelo reconozca su existencia, evitando que sean clasificadas erróneamente como lesiones cancerosas u otra clasificación. Asimismo, las distintas variantes de melanoma y carcinomas fueron integradas en la categoría dermatosis cancerosas.

Como resultado de este procedimiento, se logró transformar un conjunto inicial heterogéneo de 87 diagnósticos en cinco categorías finales, clínicamente relevantes y reproducibles, garantizando así la confiabilidad del modelo en su aplicación clínica.

2.2 Renombrado, agrupamiento y depurado de categorías diagnósticas

Una vez definida la equivalencia de nomenclatura entre los diagnósticos originales y las cinco categorías finales consensuadas, se llevó a cabo un proceso de renombrado, agrupamiento y depuración de las categorías diagnósticas utilizando la librería *Pandas*.

1. Archivo auxiliar de traducción

   Con el objetivo de estandarizar los diagnósticos provenientes de los distintos datasets, se construyó un archivo *.csv* con dos columnas: *Clasificación* (diagnóstico original) y *Nombre final* (categoría definida para este trabajo). Este archivo funcionó como base de referencia para unificar nomenclaturas y reducir la dispersión existente entre los distintos conjuntos de datos.

2. Identificación de categorías únicas

   Mediante el análisis conjunto de todos los datasets, se detectaron un total de 87 diagnósticos distintos. Estos, fueron organizados en cinco categorías finales (Ver sección 2.5: Nuestra clasificación elegida): nevo, tumores benignos, dermatosis precancerosas, dermatosis cancerosas y otras lesiones.

3. Creación del diccionario de traducción y reemplazo de valores

   A partir del archivo auxiliar, se generó una estructura de traducción que permitió vincular automáticamente cada diagnóstico original con su categoría final correspondiente y aplicar esta transformación de manera uniforme a todos los conjuntos de datos mediante la función *replace()*.

4. Manejo de valores faltantes

   Durante la inspección de los valores únicos en la columna *diagnosis_3*, se identificaron numerosos registros sin diagnóstico confirmado (NaN). Dado que estos casos carecen de valor clínico para un entrenamiento supervisado, fueron descartados del análisis aplicando la función *.dropna*.

5. Verificación y guardado

Por último, se verificó que en todos los datasets sólo permanecieran las cinco categorías finales definidas, mediante la función *.unique()*, y se procedió a guardar los archivos depurados en formato *.csv*, que serán utilizados en etapas posteriores del trabajo.

A continuación, se presenta una tabla resumen que permite visualizar la distribución de clases resultante en cada conjunto de datos y en el total consolidado:

Dataset /diagnosis_3	***Dermatosis cancerosa***	***Dermatosis precancerosa***	***Nevo***	***Otras lesiones***	***Tumores benignos***
BCN20000	8871	1088	5647	597	1436
Challenge 2018	1824	130	6705	0	1214
Challenge 2024	393	114	0	36	79
Challenge 2016_train	173	4	688	23	1
Challenge 2016_test	73	2	284	16	0
HAM10000	2156	149	7737	0	1498
Challenge 2020_train	584	3	5193	97	138
Challenge 2020_test	262	46	3096	66	70
TOTAL	**14336**	**1536**	**29350**	**4436**	**835**

Tabla 2: Cuadro resumen de la conformación de los conjuntos de datos tras el preprocesamiento

2.3 Depuración del conjunto de imágenes y correspondencia con los metadatos

Una vez depurados los metadatos de cada dataset de forma individual, se procedió a realizar una limpieza del conjunto de imágenes asociado a cada uno de ellos. Esta etapa se llevó a cabo como paso previo a la concatenación de los datasets, ya que se detectó que una cantidad significativa de imágenes no contaba con un diagnóstico definido en los datasets ya depurados.

Bajo este contexto, se implementó un flujo de trabajo automatizado en Python que permitió limpiar las carpetas de imágenes de cada dataset de manera independiente con fin de construir una base de datos unificada en concordancia con sus imágenes asociadas. Para esto, se llevaron a cabo una serie de acciones:

1. Verificación inicial de los datasets

   Para cada conjunto de datos, se cargó el archivo de metadatos correspondiente, se verificó que efectivamente solo contenga el valor de las 5 categorías establecidas en la columna diagnosis_3 y se extrajo el conjunto de identificadores válidos *(isic_id)*.

2. Depuración de imágenes

Se recorrieron las carpetas que contenían las imágenes de cada dataset y se comparó el nombre de cada archivo (sin extensión) con los identificadores presentes en los metadatos. Aquellas imágenes cuyo identificador no se encontraba en el *cvs* fueron eliminadas de su carpeta, en otras palabras, se mantuvieron únicamente las imágenes válidas para el análisis.

Está incongruencia entre la cantidad de imágenes y filas del dataset se debió principalmente a que, antes, habíamos eliminado todas las filas que no contaban con un diagnóstico definido. En consecuencia, antes de aplicar este procedimiento existían, en varios datasets, más imágenes en las carpetas que registros válidos en sus respectivos archivos de metadatos.

Como mecanismo de verificación de este proceso, se realizó un conteo automático de las imágenes para comprobar que no existieran archivos faltantes ni sobrantes en cada carpeta. En aquellos casos en los que se detectaron imágenes faltantes, como ocurrió en el Challenge 2018, se empleó un script adicional que lista los *isic_id* ausentes. Dichas imágenes fueron descargadas manualmente desde la página de ISIC y añadidas a las carpetas correspondientes, asegurando así que cada conjunto estuviera completo.

a) Flujo de trabajo: Drive vs. local

Inicialmente, el flujo de trabajo consistía en descargar cada colección completa desde la plataforma ISIC, subir la totalidad de las imágenes a Google Drive y, posteriormente, aplicar los scripts de limpieza directamente sobre las carpetas almacenadas en la nube para eliminar las imágenes sobrantes. Si bien este enfoque resulta funcional, implica un gran uso de espacio de almacenamiento y de tiempo asociado a la subida de los datos.

Con el objetivo de optimizar el preprocesamiento, se modificó el flujo de trabajo para ejecutar las tareas de limpieza directamente de manera local. De este modo, únicamente las imágenes previamente depuradas y listas para su utilización fueron transferidas a Google Drive. Esta estrategia permitió reducir significativamente tanto el tiempo de procesamiento como los recursos de almacenamiento requeridos.

Este procesamiento en disco local se aplicó específicamente en los datasets Challenge 2020 test y train, y Challenge 2024. Tal como se detalla en la sección Datos utilizados, la cantidad de muestras descartadas durante esta limpieza supera ampliamente al número de imágenes que finalmente se conservaron.

Finalizada esta etapa, se logró un conjunto de imágenes y metadatos completamente consistente, condición necesaria para proceder a la concatenación de los datasets y al análisis global de la distribución de clases.

2.4 Concatenación de datasets y balance final de clases

Una vez finalizada la limpieza individual de cada dataset y carpeta de imágenes, se procedió a concatenar los archivos de metadatos en un único dataset unificado. Previamente, se verificó que todos los conjuntos compartieran las mismas columnas relevantes para el análisis. Para ello, se identificaron las columnas comunes a todos los datasets y aquellas exclusivas de cada uno mediante

operaciones de diferencia entre conjuntos, aplicadas de forma automática sobre las estructuras de columnas.

Columnas comunes entre todos: {'diagnosis_2', 'sex', 'copyright_license', 'isic_id', 'age_approx', 'diagnosis_1', 'anatom_site_general', 'image_type', 'attribution', 'diagnosis_3', 'diagnosis_confirm_type', 'concomitant_biopsy'}

Tras analizar la relevancia de las variables para el estudio, se conservaron las columnas comunes necesarias para el análisis y se eliminaron aquellas únicas que no aportaban información significativa. Cabe aclarar que, si bien existían otras columnas que no resultaban estrictamente relevantes para los objetivos del trabajo, se decidió conservarlas dado que no introducían sesgos ni interferían en el procesamiento posterior de los datos.

El dataset concatenado quedó conformado por un total de 50.493 registros y 12 columnas, con la siguiente distribución de clases:

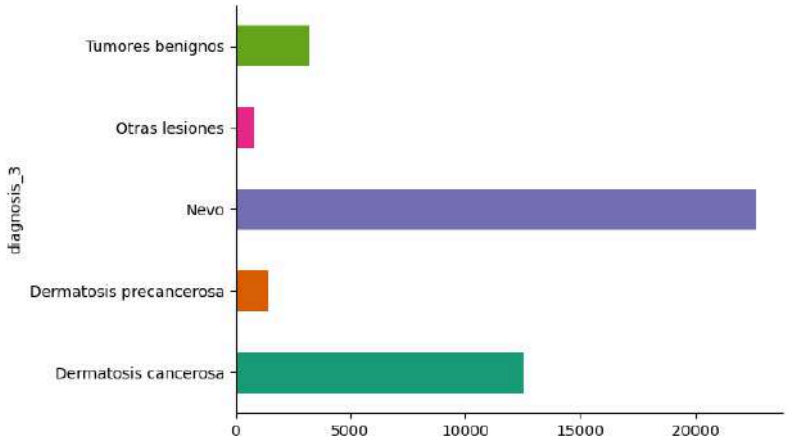

Ilustración 46: Distribución de clases del dataset concatenado (50.493 registros)

Nevo	**29.350**
Dermatosis cancerosa	**14.336**
Tumores benignos	**4.436**
Dermatosis precancerosa	**1.536**
Otras lesiones	**835**

Tabla 3: Distribución de clases del dataset concatenado (50.493 registros)

Una vez obtenido el dataset concatenado, se procedió a la creación y reorganización de la estructura de carpetas correspondiente a las cinco categorías diagnósticas finales, asignando cada imagen a su clase según el diagnóstico indicado en el archivo de metadatos. Este paso se realizó posteriormente a la depuración individual de las imágenes y previamente a la verificación de consistencia global entre imágenes y registros.

Nevo	**22.645**
Dermatosis cancerosa	**12.512**
Tumores benignos	**3.222**
Dermatosis precancerosa	**1.406**
Otras lesiones	**835**

Tabla 4: Distribución de clases del dataset concatenado (40.620 registros)

Durante la reorganización de las imágenes en carpetas correspondientes a las cinco categorías diagnósticas finales, se detectó que el número de registros del archivo de metadatos concatenado era superior a la cantidad de imágenes disponibles. El análisis de esta discrepancia reveló la existencia de múltiples registros asociados a un mismo identificador de imagen (*isic_id*), situación esperable al combinar distintas colecciones ISIC, ya que una misma lesión puede estar presente en más de un dataset.

Filas totales en dataset	**50.493**
IDs únicos de imágenes	**40.620**
Filas duplicadas (ID repetido)	**9.873**

Tabla 5: Distribución de registros e identificadores únicos en dataset

En consecuencia, se procedió a eliminar los registros duplicados del archivo de metadatos, conservando una única ocurrencia por cada *isic_id*. Tras esta depuración, se obtuvo una correspondencia exacta entre el número de registros del archivo de metadatos y el número de imágenes clasificadas.

En este conjunto final, así como se evidenció anteriormente, la clase nevo presenta una cantidad de muestras muy superior al resto de las categorías, casi duplicando a la segunda clase con mayor representación. Por este motivo, y con el objetivo de evitar un aumento innecesario del desbalance entre clases, así como de optimizar el uso de recursos computacionales y de almacenamiento, se decidió reducir la cantidad de muestras correspondientes a esta categoría. Para ello, se seleccionó aleatoriamente un subconjunto de 12.600 imágenes de la clase nevo, garantizando la reproducibilidad del proceso mediante el uso de una semilla fija (*random_state=42*). Las demás categorías se mantuvieron sin modificaciones. Cabe destacar que, además de la reducción aplicada a la clase nevo, la eliminación de registros duplicados provocó una leve disminución en el número total de muestras de otras categorías.

De esta manera, el dataset final quedó conformado por 30.575 registros y 12 columnas, con una distribución más equilibrada entre las clases, constituyendo la base para las etapas posteriores de clasificación y análisis de imágenes.

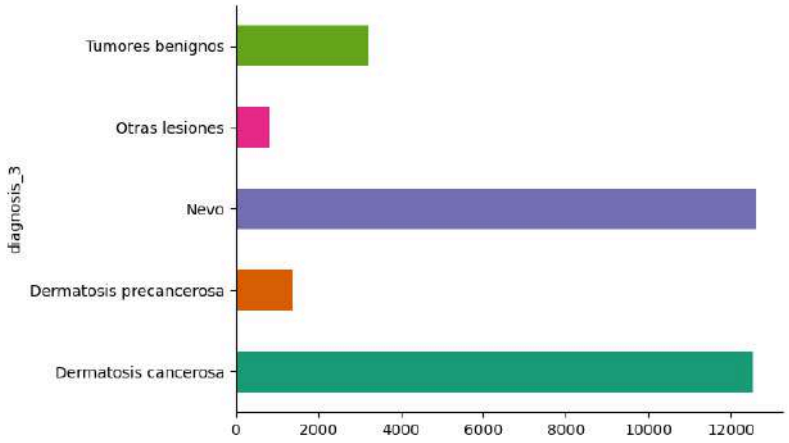

Ilustración 47: Distribución de clases del dataset concatenado (30.575 registros)

Nevo	**12.600**
Dermatosis cancerosa	**12.512**
Tumores benignos	**3.222**
Dermatosis precancerosa	**1.406**
Otras lesiones	**835**

Tabla 6: Distribución de clases del dataset concatenado (30.575 registros)

FASE 2: MODELADO DE SISTEMAS DE INTELIGENCIA ARTIFICIAL

1. Definición del enfoque y selección de arquitecturas

A partir del conjunto de imágenes preprocesado, el problema se abordó como una tarea de clasificación supervisada de lesiones cutáneas. Se optó por evaluar dos enfoques principales: redes neuronales convolucionales (CNN) y modelos basados en Vision Transformers (ViT). Estas arquitecturas fueron seleccionadas por su amplio uso en el análisis de imágenes médicas y por su buen desempeño reportado en tareas de clasificación dermatológica.

2. Infraestructura computacional y consideraciones de entrenamiento

Durante las primeras etapas del proyecto, los entrenamientos iniciales se realizaron en Google Colab, utilizando su versión gratuita. El conjunto completo de datos, compuesto por 30.575 imágenes dermatoscópicas con un tamaño aproximado total de 2,85 GB, permitió realizar pruebas preliminares empleando subconjuntos reducidos (alrededor del 10% del total). En este escenario, si bien los entrenamientos eran posibles, los tiempos de ejecución eran muy elevados, alcanzando aproximadamente 12 horas para entrenamientos de 10 épocas.

A medida que se avanzó en el desarrollo del modelo, incorporando un mayor volumen de datos y aumentando el número de épocas, se observó que la capacidad de cómputo disponible en Google Colab resultaba insuficiente para completar los entrenamientos de forma sostenida. En múltiples ocasiones, los procesos se interrumpían de manera inesperada antes de alcanzar una fracción significativa del entrenamiento, obligando a reiniciar la ejecución desde etapas iniciales. Esto

se debe a que la versión gratuita de Colab opera con entornos de ejecución con recursos limitados, particularmente en términos de potencia y disponibilidad de GPU.

Como solución a esta limitación, se obtuvo acceso al Centro de Cómputo de Alto Desempeño (CCAD) de la Universidad Nacional de Córdoba, específicamente al clúster Nabu, el cual cuenta con GPUs NVIDIA A10 y NVIDIA A30, proporcionando una capacidad de cómputo significativamente superior.

Este cambio implicó una adaptación en la metodología de programación. Mientras que Google Colab continuó utilizándose como entorno de desarrollo y depuración, con múltiples verificaciones intermedias y salidas de control, los entrenamientos finales se ejecutaron en Nabu utilizando versiones depuradas del código, optimizadas para una ejecución más eficiente y rápida.

3. Modelos evaluados

3.1 Red neuronal convolucional (CNN)

Como se mencionó anteriormente, las Redes Neuronales Convolucionales (CNN, por sus siglas en inglés Convolutional Neural Networks) representan una de las arquitecturas más empleadas en tareas de análisis y clasificación de imágenes, debido a su capacidad para aprender y extraer automáticamente características relevantes a partir de los datos visuales, las cuales resultan fundamentales para el cumplimiento de los objetivos planteados en este proyecto.

3.1.1. Dataset y configuración de entrenamiento.

Para la implementación del modelo se utilizó la biblioteca *TensorFlow*, seleccionada por su versatilidad, estabilidad y amplio soporte para el desarrollo de modelos de aprendizaje profundo, así como por su compatibilidad con entornos de ejecución en infraestructura de alto rendimiento y su facilidad para la posterior puesta en producción del modelo entrenado.

El dataset empleado estuvo compuesto por 30.575 imágenes, del cuales el 80% se destinó al entrenamiento del modelo, mientras que el 20% restante se reservó para la etapa de validación, evaluando así, la capacidad de generalización del modelo sobre datos no observados durante el proceso de aprendizaje. Esta proporción de partición fue seleccionada en base al estudio de diversas prácticas aplicadas en problemas de aprendizaje supervisado, ya que permite disponer de un volumen suficiente de datos para el aprendizaje de los patrones del modelo, manteniendo al mismo tiempo un conjunto independiente que posibilita la posterior evaluación objetiva de su desempeño.

Las imágenes se agruparon en lotes de 32 muestras (*batch size = 32*) para su procesamiento, favoreciendo un entrenamiento estable y eficiente desde el punto de vista computacional. Asimismo, este valor favorece la convergencia del modelo y reduce la variabilidad en la actualización de los pesos en comparación con tamaños de lote muy pequeños.

3.1.2. Arquitectura

El modelo planteado presenta una arquitectura compuesta por cinco bloques convolucionales secuenciales, cada uno integrado por una capa de *convolución bidimensional* (*Conv2D*) seguida de una capa de reducción espacial (*MaxPooling*). Esta estructura jerárquica permite realizar una extracción progresiva de características, comenzando con la identificación de patrones simples en las primeras capas y avanzando hacia representaciones cada vez más complejas y abstractas en los niveles más profundos de la red. El número de filtros aumenta gradualmente desde 32 en el primer bloque hasta 512 en el bloque más profundo, permitiendo la extracción de características visuales de mayor complejidad.

El primer bloque convolucional utiliza un kernel de 5x5, con el objetivo de capturar patrones espaciales de mayor contexto en las etapas iniciales del procesamiento, permitiendo detectar estructuras globales relevantes de la imagen. El resto de los bloques implementan kernels de 3x3, configuración ampliamente utilizada que permite refinar progresivamente las características detectadas con un menor costo computacional.

En todas las capas convolucionales se debe emplear una función de activación, en nuestro caso, decidimos optar por *ReLU* (Rectified Linear Unit), seleccionada por su simplicidad computacional, su contribución a una convergencia más estable en el entrenamiento y su eficacia para mitigar el problema del desvanecimiento del gradiente.

Una vez finalizada la etapa de extracción de características, los mapas de activación obtenidos son transformados en un vector unidimensional mediante una operación de aplanamiento (*Flatten*). Posteriormente, la información es procesada por dos capas densas, siendo la última la encargada de la clasificación final. Esta capa de salida está compuesta por cinco neuronas, correspondientes a las clases consideradas en nuestro proyecto, e incorpora la función de activación *Softmax*, la cual genera una distribución de probabilidad sobre el conjunto de categorías posibles, permitiendo asignar la etiqueta más probable a cada imagen analizada.

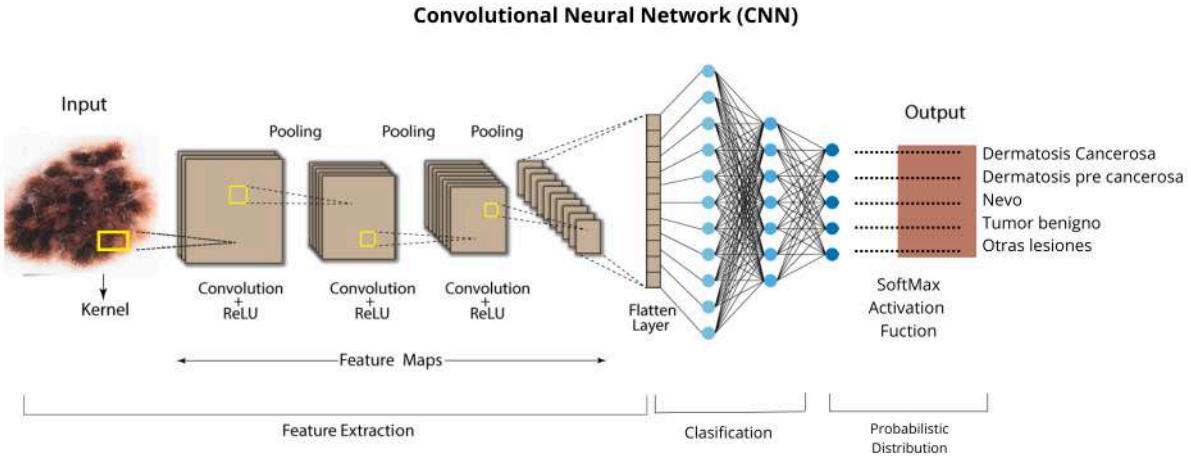

Ilustración 47: Representación esquemática de arquitectura CNN adaptado al proyecto

3.1.3. Estrategias de entrenamiento y ajustes del modelo.

La arquitectura del modelo fue optimizada mediante un proceso iterativo de ajuste orientado a mejorar su desempeño en la tarea de clasificación. Inicialmente, la red contaba con cuatro bloques convolucionales; posteriormente se añadió un quinto bloque con el fin de incrementar su capacidad de representación y obtener mapas de características más complejas y discriminativas.

En una primera etapa, el entrenamiento se realizó con un número reducido de cinco épocas, condicionado por las limitaciones de costo computacional del proceso. Más adelante, con mayor disponibilidad de recursos de procesamiento, gracias al CCAD, se incrementó progresivamente la cantidad de épocas hasta alcanzar un máximo de 40. A partir del análisis de las curvas de entrenamiento y validación se observó que el modelo alcanzaba su mejor desempeño alrededor de las 30 épocas, punto a partir del cual no se registraban mejoras relevantes en la precisión y comenzaban a evidenciarse signos de sobreajuste.

En la búsqueda por mejorar la capacidad de generalización del modelo, se evaluaron distintas técnicas de regularización. Se implementó *Early Stopping* con una paciencia de 7 épocas

para detener el entrenamiento cuando cuando el desempeño en validación dejaba de mejorar. Asimismo, se analizó la implementación de capas de *Dropout* con tasas del 30% y 40%. Sin embargo,

Se evaluó además el uso de distintas técnicas de regularización, tales como EarlyStopping con una paciencia de 7 épocas y *Dropout* con valores del 30 % y 40 % con el fin de reducir el sobreajuste. Si bien la inclusión de *Dropout* produjo una disminución en las métricas globales (precisión, recall y F1-score) de las clases más representativas, permitió mejorar el desempeño en las clases con menor cantidad de muestras, que inicialmente presentaban una baja capacidad de detección. Por este motivo y priorizando una clasificación más equilibrada, decidimos mantener esta técnica en la configuración final, ya que contribuía a reducir el sesgo del modelo hacia las clases dominantes.

precision	recall	f1-score
0.6248	0.8090	0.7050
0.0000	0.0000	0.0000
0.7713	0.8305	0.7998
0.0000	0.0000	0.0000
0.2875	0.0378	0.0668

	precision	recall	f1-score
Dermatosis cancerosa	0.4251	0.3763	0.3992
Dermatosis precancerosa	0.4837	0.3549	0.4094
Nevo	0.6969	0.6897	0.6932
Otras lesiones	0.3723	0.2201	0.2767
Tumores benignos	0.3304	0.5481	0.4123

Tabla 7: Métricas de evaluación de la arquitectura CNN: (a) sin dropout; (b) con dropout

Debido al desequilibrio en la cantidad de imágenes por clase, se exploraron además dos estrategias de balanceo del conjunto de datos:

- Aplicación de *data augmentation* en las categorías con menor cantidad de imágenes.
- Submuestreo de las categorías con mayor representación.

El análisis comparativo evidenció un mejor desempeño al aplicar el submuestreo, ya que permitió equilibrar la distribución del dataset sin introducir variabilidad artificial en las imágenes.

Finalmente, el entrenamiento del modelo se realizó utilizando el optimizador *Adam* y la función de pérdida *Sparse Categorical Crossentropy*, adecuada para problemas de clasificación multiclase donde las etiquetas se representan como valores enteros.

3.1.4. Métricas de evaluación

Para evaluar el desempeño del modelo se emplearon las métricas accuracy, precision, recall y F1-score, analizadas individualmente por clase.

La accuracy representa la proporción de predicciones correctas respecto del total de muestras evaluadas. La precisión (*precision*) evalúa la fiabilidad de las predicciones positivas, penalizando los falsos positivos. El recall o sensibilidad mide la capacidad del modelo para identificar correctamente las instancias positivas reales, penalizando los falsos negativos. Finalmente, el F1-score corresponde a la media armónica entre precisión y recall, proporcionando una medida equilibrada entre ambas.

La elección de estas métricas responde a la necesidad de analizar el desempeño por clase, dado que una accuracy elevada puede ocultar un comportamiento deficiente en categorías minoritarias. En instancias previas se observaron modelos con alta accuracy global que, sin embargo, ignoraban casi por completo las clases menos representadas.

3.1.5. Análisis de desempeño

Durante la evaluación del modelo se analizaron distintas métricas de desempeño con el fin de determinar su capacidad real para identificar correctamente las lesiones cutáneas. En el marco de este proyecto, la métrica de mayor relevancia es el *recall*, ya que el objetivo principal del sistema es detectar la mayor cantidad posible de casos positivos reales, particularmente lesiones malignas. Desde el punto de vista clínico, resulta más crítico minimizar los falsos negativos que obtener una alta exactitud global, dado que un modelo puede presentar valores elevados de *accuracy* debido al predominio de ciertas clases y, aun así, fallar en la detección de lesiones relevantes.

Realizamos un análisis comparativo considerando diferentes configuraciones de entrenamiento, evaluando modelos entrenados durante 10, 30 y 40 épocas, así como distintas tasas de *dropout*. Los resultados evidenciaron que el incremento progresivo de épocas y la incorporación de técnicas de regularización permitieron mejorar la capacidad de aprendizaje del modelo hasta aproximadamente las 30 épocas, a partir de las cuales las mejoras fueron escasas e incluso se observaron indicios de sobreajuste, especialmente en aquellas con menor representación en el conjunto de datos.

	precision	recall	f1-score
Dermatosis cancerosa	0.4251	0.3763	0.3992
Dermatosis precancerosa	0.4837	0.3549	0.4094
Nevo	0.6969	0.6897	0.6932
Otras lesiones	0.3723	0.2201	0.2767
Tumores benignos	0.3304	0.5481	0.4123
accuracy			0.4586
macro avg	0.4617	0.4378	0.4382
weighted avg	0.4731	0.4586	0.4552

Tabla 8: Métricas de evaluación de la arquitectura CNN sin dropout en la época 10

	precision	recall	f1-score
Dermatosis cancerosa	0.4078	0.4516	0.4286
Dermatosis precancerosa	0.4901	0.5904	0.5356
Nevo	0.7434	0.6793	0.7099
Otras lesiones	0.3830	0.2264	0.2846
Tumores benignos	0.4444	0.4444	0.4444
accuracy			0.5050
macro avg	0.4937	0.4784	0.4806
weighted avg	0.5065	0.5050	0.5016

Tabla 9: Métricas de evaluación de la arquitectura CNN sin dropout en la época 30

=== Reporte de métricas por clase ===

	precision	recall	f1-score
Dermatosis cancerosa	0.5078	0.2330	0.3194
Dermatosis precancerosa	0.4329	0.6280	0.5125
Nevo	0.6787	0.7138	0.6958
Otras lesiones	0.3596	0.2013	0.2581
Tumores benignos	0.3924	0.5000	0.4397
accuracy			0.4826
macro avg	0.4743	0.4552	0.4451
weighted avg	0.4868	0.4826	0.4654

Tabla 10: Métricas de evaluación de la arquitectura CNN con dropout en la época 40

3.2.6. Conclusión acerca del modelo

A partir de los resultados obtenidos, puede concluirse que un modelo entrenado desde cero, utilizando un dataset heterogéneo y sin el empleo de arquitecturas preentrenadas, aun habiendo incorporado las distintas estrategias de optimización, regularización y ajuste evaluadas durante el proceso experimental, no constituye la alternativa más adecuada para la clasificación de lesiones cutáneas en categorías tan diversas como las consideradas en este proyecto. Si bien el modelo logró aprender patrones relevantes y mejorar progresivamente su desempeño a lo largo de las distintas iteraciones de entrenamiento, persistieron limitaciones en su capacidad de generalización, particularmente en aquellas clases con menor representación en el conjunto de datos.

En este sentido, los resultados obtenidos muestran que es necesario explorar enfoques alternativos que permitan mejorar la capacidad de generalización del modelo y su desempeño en un contexto clínico real. Una estrategia especialmente prometedora es el *transfer learning*, ya que permite aprovechar el conocimiento previamente aprendido por modelos entrenados con grandes volúmenes de datos, facilitando la extracción de características más complejas y reduciendo la necesidad de contar con conjuntos de entrenamiento muy extensos y balanceados.

3.2 Vision Transformer (VIT)

En paralelo al enfoque basado en redes neuronales convolucionales, se implementó y evaluó un modelo de clasificación de imágenes basado en la arquitectura Vision Transformer (ViT). El ViT representa una alternativa a las CNN tradicionales ya que permite modelar relaciones globales entre regiones de la imagen desde las primeras capas del modelo.

El modelo ViT empleado divide cada imagen dermatocóspica en parches de tamaño fijo, los cuales son posteriormente aplanados y proyectados a un espacio de características. Cada parche es tratado como un “token” y se le añade información posicional para preservar la estructura espacial de la imagen. Estos tokens son procesados mediante una serie de bloques transformadores compuestos por mecanismos de autoatención y capas feed-forward, lo que permite al modelo aprender dependencias tanto locales como globales entre las distintas regiones de la imagen.

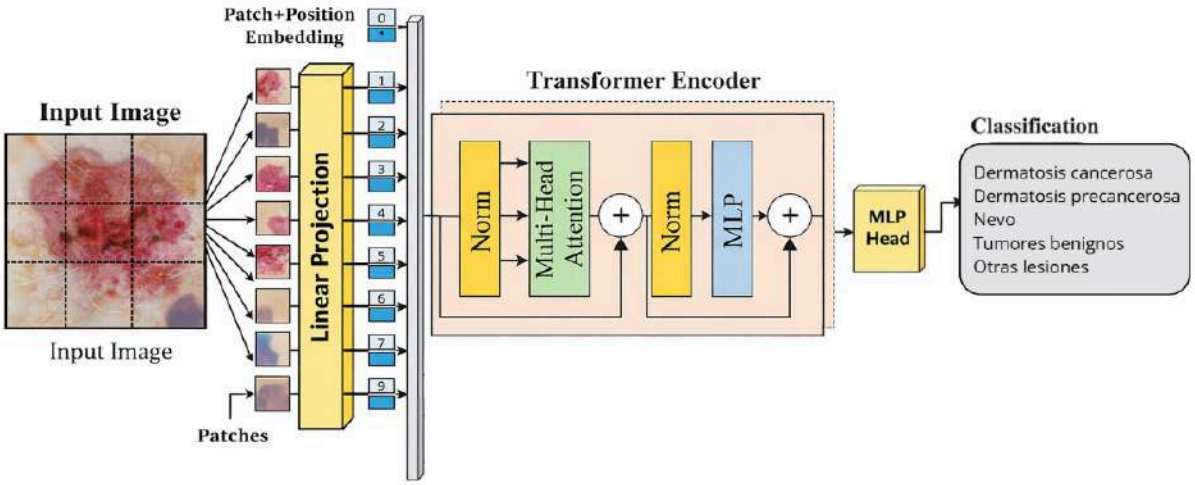

Ilustración 48: Representación esquemática de arquitectura ViT adaptada al proyecto

3.2.1. Librerías necesarias de python

En primer lugar, se utilizaron librerías del sistema y gestión de memoria, como *os*, para la interacción con el sistema operativo (manejo de rutas, creación de carpetas y listado de archivos) y *random*, para la selección aleatoria de muestras.S

En cuanto al análisis numérico y manejo de datos se emplearon *numpy*, fundamental para la manipulación de arreglos multidimensionales que representan las imágenes, y *pandas*, utilizada para la gestión de datos tabulares y metadatos almacenados en archivos *.cvs*. También se implementó *PIL* (Python Imaging Library) para la carga y manipulación básica de imágenes, como redimensionamiento o conversión de formato previo a su transformación en tensores.

El entrenamiento de los modelos de aprendizaje profundo se realizó gracias a *PyTorch*, utilizando *torch* para la creación y manipulación de tensores, *torch.nn* para la definición de arquitecturas de redes neuronales, *torch.optim* para la implementación de algoritmos de optimización, y los módulos *torch.utils.data.Dataset* y *DataLoader* para la construcción de conjuntos de datos personalizados y la generación eficiente de lotes durante el entrenamiento.

Para la evaluación del desempeño y el tratamiento del desbalance de clases, se emplearon herramientas de scikit-learn, como classification_report para el cálculo de métricas de evaluación, train_test_split para la división del conjunto de datos, y compute_class_weight para el cálculo de pesos de clase utilizados en la función de pérdida.

En relación con el uso de modelos preentrenados, se utilizó torchvision.datasets para el acceso a conjuntos de datos estándar, junto con la librería timm (PyTorch Image Models), que permite cargar modelos de visión por computadora preentrenados, como Vision Transformer.

Por último, para la aumentación de datos, se empleó la librería albumentations, que permite aplicar transformaciones geométricas y fotométricas a las imágenes. La conversión final de las imágenes aumentadas a tensores se realizó mediante ToTensorV2.

3.2.2. Configuración y ajuste del modelo

En este trabajo se seleccionó un modelo **Vision Transformer (ViT) base**, con parches de 16 x 16 píxeles y una resolución de entrada de 224x224, inicializando con pesos pre entrenados sobre el conjunto de datos ImagenNet. El uso de pesos preentrenados permite acelerar la convergencia del entrenamiento, mejorar la capacidad de generalización del modelo y reducir la cantidad de datos necesarios para alcanzar un desempeño adecuado en la tarea de clasificación dermatológica.

La arquitectura del ViT se integró al pipeline de entrenamiento a partir de una configuración centralizada en hiperparámetros. Entre los parámetros definidos se incluyeron la semilla aleatoria, el tamaño de las imágenes de entrada, el tamaño de los lotes (batch size), la cantidad de épocas de entrenamiento y la tasa de aprendizaje. La utilización de una misma semilla para las librerías random, numpy y torch tuvo como objetivo asegurar la reproducibilidad de los resultados, reduciendo las variaciones asociadas tanto a la inicialización aleatoria de los pesos como al orden de carga de los datos.

El conjunto de datos, como se detalló anteriormente, fue organizado en carpetas según su clase correspondiente y, en este paso, dividido en particiones independientes para entrenamiento, validación y prueba, reservando un 10 % de las muestras para validación y un 10 % para evaluación final. Esta división permitió monitorear el desempeño del modelo durante el entrenamiento y evaluar su capacidad de generalización sobre datos no vistos. Además, se implementó una detección automática del dispositivo de cómputo disponible, priorizando el uso de GPU cuando estuvo

disponible, con el fin de reducir los tiempos de entrenamiento y aprovechar de manera más eficiente los recursos computacionales.

Para adaptar el modelo al problema específico abordado en este trabajo, se modificó la última capa de la arquitectura, reemplazando el clasificador original por una capa de salida con cinco neuronas, correspondientes a las cinco clases definidas en el esquema de clasificación previo. De esta manera, el modelo quedó alineado tanto con la estructura del conjunto de datos unificado como con la organización de las imágenes según su diagnóstico.

Un aspecto clave en la configuración del entrenamiento, que fue objeto de múltiples pruebas y ajustes experimentales, fue la definición de la tasa de aprendizaje (learning rate), ya que este parámetro determina la magnitud de los ajustes aplicados a los pesos del modelo durante el proceso de optimización. Valores elevados pueden generar inestabilidad y dificultar la convergencia, mientras que valores demasiado bajos pueden ralentizar el proceso de aprendizaje o conducir a soluciones subóptimas.

Dado que el ViT presenta una estructura compuesta por dos partes bien diferenciadas, se optó por adoptar una estrategia de tasas de aprendizaje separadas. Por un lado, el cuerpo del modelo preentrenado, que contiene los bloques transformadores y los pesos aprendidos a partir del conjunto ImageNet, fue ajustado utilizando una tasa de aprendizaje menor (1e-5). Esta elección permitió realizar un fine-tuning suave y gradual, preservando el conocimiento previo del modelo sobre patrones visuales generales como bordes, texturas y estructuras, y adaptándolo gradualmente al nuevo dominio.

Por otro lado, la cabeza clasificadora, correspondiente a la capa final incorporada para la predicción de las cinco clases dermatológicas, fue entrenada con una tasa de aprendizaje mayor (1e-4). Dado que esta capa se inicializa con pesos aleatorios y no posee conocimiento previo, requiere actualizaciones más rápidas para aprender representaciones discriminativas específicas del problema. Esta combinación permitió lograr un aprendizaje equilibrado, donde la cabeza del modelo se adapta con mayor rapidez, mientras que el cuerpo preentrenado se ajusta de manera controlada.

3.2.2.1. Análisis de ajustes experimentales y configuraciones descartadas

A lo largo del desarrollo del modelo se llevaron a cabo diversas pruebas experimentales sobre los hiperparámetros de entrenamiento, con el objetivo de mejorar el desempeño y la estabilidad de la arquitectura, entre ellos:

- Learning rate

  La tasa de aprendizaje fue uno de los parámetros que requirió mayor ajuste. Las primeras pruebas de entrenamiento se realizaron con un valor bajo y uniforme de tasa de aprendizaje (LR = 1e-6), el cual resultó estable pero producía un aprendizaje demasiado lento, limitando la capacidad del modelo para adaptarse al conjunto de datos. A partir de estos resultados, se descartó esta configuración como estrategia inicial de entrenamiento.

  Posteriormente, se avanzó hacia un esquema de ajuste progresivo, combinando fine-tuning por etapas y otras técnicas de regularización. Con esta estrategia, el modelo alcanzó una alta precisión en entrenamiento, aunque comenzaron a observarse signos leves de sobreajuste, evidenciados por el incremento de la pérdida en validación.

  En la versión final del modelo, se implementó un entrenamiento en dos fases, ajustando primero la cabeza de clasificación y luego el modelo completo con una tasa de aprendizaje mayor. Este enfoque permitió un equilibrio adecuado entre capacidad de

aprendizaje y preservación del conocimiento preentrenado, por lo que fue seleccionado como configuración final.

- Arquitectura alternativa

Durante el desarrollo del modelo también se exploraron otras variantes de la arquitectura Vision Transformer, considerando la cantidad de datos disponibles y la complejidad del modelo. En particular, se probó el Vision Transformer Tiny, una versión más liviana que en teoría permite entrenamientos más rápidos y un menor costo computacional.

Sin embargo, en la práctica no se observaron diferencias significativas ni en los tiempos de entrenamiento ni en el desempeño del modelo en comparación con el Vision Transformer Base. Los resultados obtenidos fueron similares a lo largo de las pruebas, sin una mejora clara que justificara el cambio de arquitectura. Por este motivo, esta alternativa fue descartada y se mantuvo el Vision Transformer Base como modelo principal.

3.2.3. Preparación de los datos y aumentación

En búsqueda de mejorar la capacidad de generalización del modelo y reducir el riesgo de sobreajuste, se incorporaron técnicas de aumentación de datos exclusivamente al conjunto de entrenamiento de forma secuencial.

A partir de los resultados obtenidos en una primera prueba del modelo, en el cual se utilizó una aumentación uniforme para todas las clases se observó un comportamiento claramente desigual entre clases. Mostrando un rendimiento elevado en las clases mayoritarias (Nevo y Dermatosis cancerosa), mientras que el desempeño en las clases minoritarias (Dermatosis precancerosa, Tumores benignos y Otras lesiones) fue muy inferior evidenciando un bajo recall.

En función de estas observaciones, decidimos optar por una estrategia diferenciada de aumentación según la distribución de clases. Para las clases mayoritarias se aplicaron transformaciones más leves como redimensionamiento, volteos horizontales y recortes aleatorios suaves. En cambio, para las clases minoritarias se implementaron aumentaciones más intensas y variadas, incorporando transformaciones adicionales y más agresivas como volteos verticales, variaciones de brillo y contraste, color jitter, desenfoque gaussiano y recortes aleatorios con un rango más amplio.

Para los conjuntos de validación y prueba, en un script independiente, nos limitamos únicamente al redimensionamiento y normalización de las imágenes. La última conversión para todas las estrategias es la conversión a tensores.

3.2.4. Organización del dataset y preparación para el entrenamiento

En esta etapa se definió la estructura final del conjunto de datos que alimentó al modelo durante las fases de entrenamiento, validación y prueba. Las imágenes se cargaron a partir de una estructura de carpetas organizada por clase utilizando *ImageFolder*, una clase de *PyTorch* que asigna automáticamente una etiqueta numérica a cada imagen en función de la carpeta de origen (por ejemplo, *Nevo* correspondiente a la clase 0).

Con el objetivo de aplicar la estrategia de aumentación diferenciada definida previamente, se implementó un dataset personalizado mediante la clase *CustomImageDataset*, basada en *torch.utils.data.Dataset*. Esta clase define el modo en que se carga cada imagen, su etiqueta asociada y el tipo de transformación que se aplica en función de la clase a la que pertenece. En el conjunto de entrenamiento, a las imágenes correspondientes a clases mayoritarias se les aplicaron transformaciones más leves, mientras que a las clases minoritarias se les aplicaron aumentaciones

más intensivas. En los conjuntos de validación y prueba, en cambio, se utilizaron únicamente transformaciones neutras, limitadas al redimensionamiento y la normalización, sin incorporar variaciones aleatorias.

Finalmente, los subconjuntos de datos fueron encapsulados en DataLoaders, los cuales permiten agrupar las imágenes en lotes (batch_size) y optimizar su procesamiento durante el entrenamiento. En el DataLoader de entrenamiento se habilitó la mezcla aleatoria de las muestras *(shuffle=True)*, favoreciendo una mejor generalización del modelo, mientras que en los DataLoaders de validación y prueba se mantuvo un orden fijo *(shuffle=False)*, garantizando consistencia y reproducibilidad en la evaluación de los resultados.

3.2.5. Configuración del modelo Vision Transformer

Se inicializó el modelo definido en la variable de configuración *CFG.model_name*, correspondiente a un ViT-Base con tamaño de parche 16x16 píxeles y resolución de entrada de 224×224, cargando pesos preentrenados sobre el conjunto ImageNet. La capa final del modelo fue configurada automáticamente para la predicción de cinco clases dermatológicas.

Con el fin de reducir el sobreajuste observado en las primeras pruebas del modelo, se incorporaron técnicas de regularización directamente en la arquitectura, aplicando dropout tanto en las capas MLP como en el mecanismo de atención, con una tasa del 30% (*drop_rate=0.3*). Estas estrategias introducen aleatoriedad durante el entrenamiento, evitando que el modelo dependa excesivamente de patrones específicos del conjunto de entrenamiento. Finalmente, el modelo fue transferido al dispositivo de cómputo disponible mediante la instrucción .to(CFG.device).

3.2.6. Funciones de entrenamiento y evaluación del modelo

Se definieron dos funciones principales para estructurar el proceso de aprendizaje del modelo: *train_one_epoch*, encargada del entrenamiento durante una época completa, y *eval_one_epoch*, utilizada para evaluar el desempeño del modelo sobre los conjuntos de validación y prueba sin modificar los pesos.

La función *train_one_epoch p*ermite calcular las predicciones para cada batch y evaluar la función de pérdida correspondiente. A partir de esta pérdida se realiza la retropropagación del error y la actualización de los pesos mediante el optimizador. Durante el proceso se acumulan tanto la pérdida total como el número de predicciones correctas, lo que permite obtener al final de la época el valor medio de pérdida y la exactitud del modelo.

Por su parte, con la función *eval_one_epoch* el modelo se coloca en modo evaluación y se desactiva el cálculo de gradientes, lo que reduce el consumo de memoria y acelera la ejecución. Permite obtener la pérdida promedio y la exactitud global del conjunto evaluado.

3.2.7. Estrategia de entrenamiento

Dado el desbalance presente en el conjunto de datos, se incorporó una función de pérdida ponderada mediante el cálculo de pesos de clase inversamente proporcionales a su frecuencia. Estos pesos fueron integrados en la función *Cross Entropy Loss*, junto con *label smoothing* (0.1), con el objetivo de penalizar en mayor medida los errores en clases minoritarias y evitar predicciones excesivamente confiadas, favoreciendo la generalización del modelo.

El entrenamiento se llevó a cabo siguiendo una estrategia en dos fases. En una primera etapa, se entrenó exclusivamente la cabeza de clasificación del modelo, manteniendo congelados los parámetros del backbone del ViT, lo que permitió adaptar la capa de salida, inicializada aleatoriamente, a la distribución específica del conjunto de datos sin alterar los pesos

preentrenados. Para ello, se utilizó un optimizador AdamW con una tasa de aprendizaje mayor y un programador de tasa de aprendizaje de tipo *Cosine Annealing* durante cinco épocas.

En una segunda fase, se descongelaron todas las capas del modelo y se realizó un fine-tuning completo utilizando una tasa de aprendizaje menor, con el fin de ajustar de manera controlada los pesos del ViT. El entrenamiento se extendió hasta un máximo de épocas definido, incorporando un mecanismo de *early stopping* basado en la exactitud sobre el conjunto de validación. El modelo con mejor desempeño en validación fue almacenado, deteniendo el entrenamiento cuando no se observaron mejoras durante un número consecutivo de épocas.

3.2.7.1 Ajustes explorados y decisiones adoptadas durante el entrenamiento

En primer lugar, se optó por reemplazar el optimizador *Adam* por *AdamW*, dado que este último separa explícitamente el término de *weight decay* del cálculo del gradiente, lo que para arquitecturas grandes como ViT (≈85 millones de parámetros) ofrece un mejor control del sobreajuste y una mayor estabilidad durante el entrenamiento.

Respecto a la regularización, se realizaron pruebas con distintos valores de *dropout.* Valores bajos no resultaron suficientes para mitigar el sobreajuste observado, mientras que valores elevados afectaban negativamente la capacidad del modelo para aprender patrones relevantes. Finalmente, se seleccionó un valor intermedio de 0.3, que permitió un equilibrio adecuado entre regularización y capacidad de aprendizaje.

También, se incorporó *label smoothing* con un valor de 0.1 en la función de pérdida para reducir la sobreconfianza del modelo en un contexto donde existe solapamiento visual entre clase, mejorando la calibración y el desempeño de clases minoritarias.

Para el ajuste de la tasa de aprendizaje se evaluaron distintos esquemas de ajuste de la tasa de aprendizaje y finalmente se seleccionó CosineAnnealingLR, priorizando una reducción suave y progresiva del *learning rate*, más adecuada para modelos grandes que esquemas reactivos como ReduceLROnPlateau.

3.2.8. Evaluación final del modelo

Para la evaluación final se cargó el modelo que obtuvo el mejor desempeño durante el entrenamiento, seleccionado en función de la máxima accuracy sobre el conjunto de validación. El modelo se colocó en modo evaluación, lo que implica la desactivación de mecanismos estocásticos como el dropout y la deshabilitación del cálculo de gradientes, garantizando así resultados deterministas y reduciendo el consumo de memoria durante la inferencia.

Durante la evaluación, se recorrió el conjunto de test por lotes, obteniendo para cada imagen las salidas del modelo y asignando como predicción final la clase asociada al mayor valor de probabilidad. Las predicciones generadas y las etiquetas reales fueron almacenadas para su posterior análisis global.

El desempeño del modelo se cuantificó mediante el *classification report*, que permite analizar los resultados de forma detallada por clase. Este informe incluye métricas de *precision, recall y f1-score*, siendo esta última especialmente relevante en contextos con desbalance de clases, como el presente. Asimismo, se reporta el *support* de cada clase, indicando la cantidad real de muestras evaluadas.

Los resultados del entrenamiento evidencian una mejora progresiva del desempeño durante la segunda fase de fine-tuning, alcanzando una accuracy de validación máxima cercana al 86,6%, momento en el cual se activó el criterio de early stopping.

```
Epoch 34/50 - Train loss 0.8895, acc 0.9935 | Val loss 1.3183, acc 0.8626
Epoch 35/50 - Train loss 0.8943, acc 0.9936 | Val loss 1.3176, acc 0.8544
Epoch 36/50 - Train loss 0.8914, acc 0.9954 | Val loss 1.3173, acc 0.8649
- Nuevo mejor modelo guardado (acc=0.8649)
Epoch 37/50 - Train loss 0.8894, acc 0.9954 | Val loss 1.3134, acc 0.8587
Epoch 38/50 - Train loss 0.8923, acc 0.9960 | Val loss 1.3100, acc 0.8544
Epoch 39/50 - Train loss 0.8878, acc 0.9958 | Val loss 1.3103, acc 0.8659
- Nuevo mejor modelo guardado (acc=0.8659)
Epoch 40/50 - Train loss 0.8828, acc 0.9965 | Val loss 1.3205, acc 0.8590
Epoch 41/50 - Train loss 0.8891, acc 0.9969 | Val loss 1.3028, acc 0.8629
Epoch 42/50 - Train loss 0.8837, acc 0.9970 | Val loss 1.3027, acc 0.8636
Epoch 43/50 - Train loss 0.8843, acc 0.9972 | Val loss 1.3033, acc 0.8623
Epoch 44/50 - Train loss 0.8895, acc 0.9975 | Val loss 1.2981, acc 0.8629
Epoch 45/50 - Train loss 0.8886, acc 0.9976 | Val loss 1.3043, acc 0.8652
Epoch 46/50 - Train loss 0.8830, acc 0.9978 | Val loss 1.3004, acc 0.8620
EarlyStopping activado en epoch 46
Entrenamiento finalizado. Mejor acc: 0.8658815832515538
```

Ilustración 49: Evolución de las métricas de desempeño (loss y accuracy) del modelo ViT durante el entrenamiento y validación.

	precision	recall	f1-score	support
Dermatosis cancerosa	0.89	0.86	0.88	1251
Dermatosis precancerosa	0.74	0.72	0.73	141
Nevo	0.89	0.93	0.91	1260
Otras lesiones	0.47	0.52	0.49	83
Tumores benignos	0.80	0.75	0.78	323
accuracy			0.86	3058
macro avg	0.76	0.75	0.76	3058
weighted avg	0.86	0.86	0.86	3058

Tabla 11: Métricas de evaluación de la arquitectura ViT (Modelo 1)

3.2.8.1. Resultados obtenidos

- El uso de *fine-tuning* progresivo, junto con la incorporación de pesos de clase y *label smoothing*, permitió mejorar la capacidad de generalización del modelo y favorecer el aprendizaje de las clases minoritarias sin afectar el desempeño sobre las clases mayoritarias.
- Durante el entrenamiento se alcanzó una precisión muy elevada (99,7%), lo que indica que el modelo logró aprender adecuadamente los patrones del conjunto de datos. Sin embargo, se observó un leve incremento de la *validation loss* en las últimas épocas, señal de un sobreajuste moderado, que fue contenido oportunamente mediante la aplicación de *early stopping*.
- Entre las clases evaluadas, “Otras lesiones” continuó siendo la más desafiante, probablemente debido a la menor cantidad de muestras disponibles y a su alta variabilidad visual, lo que dificulta la identificación de patrones consistentes.

3.2.9. Estrategias de mejora y refinamiento del modelo

A partir del análisis de los resultados obtenidos, se identificaron posibles líneas de mejora orientadas a reducir el leve sobreajuste observado y a aumentar la robustez del modelo, en particular sobre las clases minoritarias.

En este sentido, se llevó a cabo un reentrenamiento partiendo del mejor modelo obtenido previamente (*best_vit35.pth*), utilizando un *learning rate* reducido (1e-6) junto con el optimizador

AdamW. Este enfoque permite realizar ajustes finos sobre los pesos ya aprendidos, evitando modificaciones bruscas y favoreciendo mejoras en métricas globales como el macro F1-score.

Adicionalmente, se incorporó la técnica de *MixUp*, que genera ejemplos de imágenes de entrenamiento mediante la combinación lineal de pares de imágenes y sus etiquetas. Esta estrategia incrementa la diversidad del conjunto de datos, mejora la capacidad de generalización y resulta especialmente útil en escenarios con desbalance de clases y alta variabilidad visual entre las lesiones.

Como consideración final, se aplicó un criterio de *early stopping* más estricto, reduciendo la paciencia a tres épocas, con el objetivo de detener el entrenamiento ante aumentos consecutivos de la pérdida de validación y prevenir un sobreajuste innecesario en las últimas etapas del aprendizaje.

3.2.9.1. Resultados del reentrenamiento fino con MixUp

La accuracy de validación se mantuvo estable en torno a 0.865, valor comparable al alcanzado en la fase de fine-tuning completo, sin observar degradación del rendimiento global.

Si bien el accuracy total no presentó incrementos significativos, se registró una mejora en el macro F1-score. En particular, las clases “Dermatosis precancerosa” y “Otras lesiones” mostraron un aumento en sus valores de F1, evidenciando una mejor capacidad del modelo para reconocer patrones menos representados y visualmente heterogéneos.

Adicionalmente, la cercanía entre la accuracy de entrenamiento y validación, con valores comprendidos entre 0.84 y 0.86, sugiere una reducción del sobreajuste con respecto de entrenamientos previos, donde las diferencias entre ambos conjuntos eran más marcadas. Estos resultados muestran que incorporar MixUp y reducir la tasa de aprendizaje logró un modelo más estable y robusto, sin sacrificar precisión ni desempeño general.

```
-- Fase 3: Reentrenamiento fino con MixUp --
Epoch 1/10 - Train acc 0.8545 | Val acc 0.8541
- Nuevo mejor modelo guardado (acc=0.8541)
Epoch 2/10 - Train acc 0.8510 | Val acc 0.8587
- Nuevo mejor modelo guardado (acc=0.8587)
Epoch 3/10 - Train acc 0.8467 | Val acc 0.8610
- Nuevo mejor modelo guardado (acc=0.8610)
Epoch 4/10 - Train acc 0.8612 | Val acc 0.8590
Epoch 5/10 - Train acc 0.8516 | Val acc 0.8620
- Nuevo mejor modelo guardado (acc=0.8620)
Epoch 6/10 - Train acc 0.8391 | Val acc 0.8626
- Nuevo mejor modelo guardado (acc=0.8626)
Epoch 7/10 - Train acc 0.8610 | Val acc 0.8656
- Nuevo mejor modelo guardado (acc=0.8656)S
Epoch 8/10 - Train acc 0.8476 | Val acc 0.8623
Epoch 9/10 - Train acc 0.8524 | Val acc 0.8626
Epoch 10/10 - Train acc 0.8409 | Val acc 0.8623
EarlyStopping activado en epoch 10
```

Ilustración 50: Evolución de las métricas de desempeño (loss y accuracy) del modelo ViT (Fase 3)

```
                        precision    recall  f1-score   support

   Dermatosis cancerosa       0.89      0.86      0.87      1251
Dermatosis precancerosa       0.78      0.74      0.76       141
                  Nevo        0.90      0.92      0.91      1260
         Otras lesiones       0.45      0.60      0.52        83
       Tumores benignos       0.78      0.79      0.78       323

              accuracy                           0.86      3058
             macro avg       0.76      0.78      0.77      3058
          weighted avg       0.87      0.86      0.86      3058
```

Tabla 12: Métricas de evaluación de la arquitectura ViT (Modelo con fine-tuning)

Métrica / Modelo	**Modelo 1**	**Modelo con Fine tuning**	**Cambios**
Val Accuracy	0.8659	0.8656	Leve mejora
Macro F1	0.76	0.77	Leve mejora
Weighted F1	0.86	0.86	Igual
Precancerosa (F1)	0.73	0.76	Gran mejora
Otras lesiones (F1)	0.49	0.52	Gran mejora
Tumores benignos (F1)	0.78	0.78	Estable
Dermatosis cancerosa y Nevo (F1)	0.88-0.91	0.87-0.91	Estable

Tabla 13: Comparación de métricas de evaluación entre el modelo base y el modelo con fine-tuning

FASE 3: INTEGRACIÓN DE CRITERIOS DERMATOLÓGICOS CLÁSICOS PARA EXPLICABILIDAD DEL MODELO

Como se anticipó en el marco teórico, la explicabilidad del sistema se abordó mediante la incorporación de criterios dermatológicos clásicos, con el objetivo de interpretar las predicciones del modelo desde una perspectiva comprensible para el profesional médico. En particular, se emplearon la regla del ABCD y la regla de los tres puntos, que permiten evaluar lesiones cutáneas a partir de descriptores visuales como la asimetría, las características del borde y la variación del color. Este enfoque posibilita contrastar la salida del modelo con parámetros utilizados habitualmente en la práctica clínica, favoreciendo una interpretación más transparente de los resultados.

Si bien varios parámetros pudieron calcularse satisfactoriamente y mostraron coherencia con la evaluación visual de las imágenes, no todos fueron integrados en la interfaz web final debido a limitaciones prácticas relacionadas con la implementación y la visualización en tiempo real.

El desarrollo se realizó en Google Colab, inicialmente de forma independiente del modelo Vision Transformer (ViT), con el fin de analizar cada imagen de manera individual y evaluar el desempeño de los descriptores. La elección de este entorno facilitó la visualización directa de resultados y la modificación iterativa del código.

El análisis de las imágenes se organizó en etapas: primero el preprocesamiento y la estandarización de las imágenes, luego la identificación y extracción de las características de la lesión, y finalmente el cálculo de descriptores relevantes para la asistencia al diagnóstico.

ETAPA 1: PREPROCESAMIENTO

La imagen dermatoscópica se incorpora al sistema en formato jpeg o png. Con el objetivo de estandarizar la entrada y establecer condiciones adecuadas para las etapas posteriores de segmentación y extracción de características, se realiza una fase inicial de preprocesamiento sobre la imágen.

En primer lugar, la imagen es cargada en el entorno de procesamiento mediante la biblioteca *OpenCV*, obteniéndose su representación matricial. Posteriormente, se realiza la conversión del espacio de color desde el formato BGR (formato por defecto de OpenCV) al formato RGB, lo que permite una representación más consistente de la información cromática y facilita el análisis de las características de la lesión en las etapas siguientes.

Ilustración 51: Imagen dermatoscópica de entrada y sus dimensiones

ETAPA 2: SEGMENTACIÓN

El objetivo de la segmentación es identificar y aislar la región de interés en la imagen, permitiendo diferenciar la lesión dermatológica del tejido sano circundante. Esta etapa es fundamental, ya que las características extraídas posteriormente para el análisis dependen directamente de la correcta delimitación de la lesión.

Dado que la lesión suele diferenciarse del entorno en términos de intensidad, color o saturación, se implementó un método de umbralización automática basado en el algoritmo de Otsu, el cual permite separar la lesión de la piel sana a partir de las diferencias de intensidad de los píxeles.

Previamente a la aplicación del algoritmo, la imagen es convertida a escala de grises y se aplica un filtrado Gaussiano con el objetivo de reducir el ruido y suavizar variaciones locales de intensidad que podrían afectar la binarización.

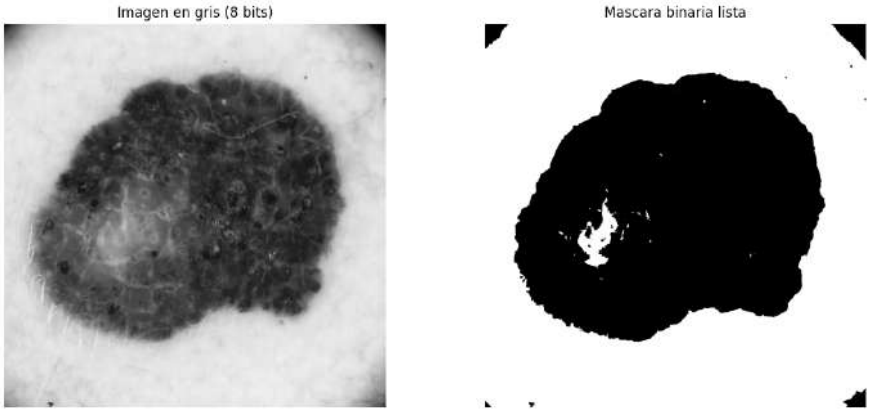

Ilustración 52: a) Imagen dermatoscópica en escala de grises (8 bits); b) Binarización mediante el método de Otsu (sin inversión)

El método de Otsu genera una imagen binaria en la que la lesión queda diferenciada del fondo. Sin embargo, dependiendo de la distribución de intensidades, la segmentación puede resultar invertida; por ello, se verifica el valor medio de la máscara obtenida y, si es necesario, se invierte para asegurar que la región segmentada corresponda a la lesión.

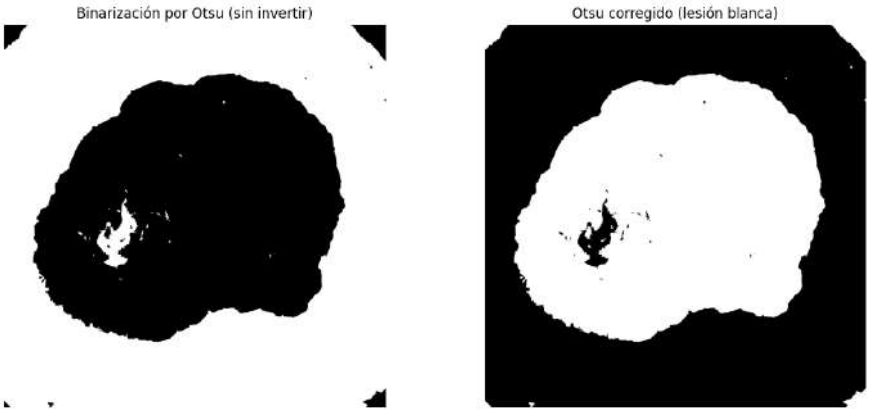

Ilustración 53: a) Máscara binaria inicial obtenida mediante el método de Otsu; b) Máscara binaria corregida (lesión representada en blanco)

Debido a la naturaleza de las imágenes dermatoscópicas, la segmentación inicial puede presentar imperfecciones, como huecos dentro de la lesión o la detección de regiones no deseadas. Para mejorar la calidad de la máscara se aplican operaciones de postprocesamiento, que incluyen el relleno de huecos internos para obtener una región continua y la eliminación de objetos pequeños, conservando únicamente el componente conexo de mayor tamaño, asumido como la lesión principal.



Ilustración 54: a) Eliminación de huecos en la máscara binaria; b) Eliminación de objetos no deseados (aislamiento de la lesión)

En última instancia y con el fin de estandarizar la posición y orientación de la lesión, se extrae su contorno principal y se ajusta una elipse para estimar sus ejes principales. A partir de esta información, la máscara segmentada se rota para alinear el eje mayor horizontalmente y luego se centra la lesión en la imagen, facilitando su análisis en etapas posteriores.



Ilustración 55: a) Máscara final de la lesión segmentada; b)Máscara centrada y alineada con el eje mayor horizontal

ETAPA 3: CÁLCULO DE DESCRIPTORES

Luego de la segmentación de la lesión, se lleva a cabo la etapa de extracción y medición de características. A continuación se detallarán cada una de las calculadas en este trabajo.

1. Asimetría de forma

Evaluaremos la asimetría a partir de la máscara binaria de la lesión previamente segmentada y normalizada, utilizando un enfoque basado en la comparación de regiones opuestas. Sea $M(x, y)$, la máscara binaria rotada de la lesión, donde:

$$M\,(x, y) = \begin{cases} 1 \;\; si\ el\ píxel\ pertenece\ a\ la\ lesión \\ 0\ caso\ contrario \end{cases}$$

Se determina el contorno principal de la lesión y se calcula su boarding box, el cual define la región de interés (*R*) que contiene exclusivamente la lesión $R \subset M$. Esta región se divide en cuatro cuadrantes respecto de su centro geométrico:

$$R = \{Q_1, Q_2, Q_3, Q_4\}$$

donde Q_1es cuadrante superior izquierdo, Q_2 el superior derecho, Q_3 el inferior izquierdo y Q_4 inferior derecho. Para poder compararlos, se aplican transformaciones de reflexión horizontal y vertical, alineando todos los cuadrantes respecto de una misma referencia espacial:

Q_2': flip horizontal (Q_2) Q_3': flip vertical (Q_3) Q_4': flip horizontal y vertical (Q_4)

La similitud entre las regiones se evalúa mediante la superposición de los cuadrantes alineados y el cálculo del índice de Jaccard, el cual mide la relación entre la intersección y la unión de las regiones comparadas.

$$J(A, B) = \frac{|A \cap B|}{|A \cup B|} \quad A\ y\ B\text{: } regiones\ binarias$$

A partir de esta medida se define un índice de asimetría de la forma (IA), calculado como el complemento del índice de similitud:

$$IA = 1 - J(Q_1, S)$$

donde *S* representa la superposición de los cuadrantes alineados. Valores elevados de *IA* indican menor coincidencia entre las regiones y, por lo tanto, mayor grado de asimetría. La lesión se considera asimétrica cuando:

$$IA > 0.2$$

Ilustración 56: Delimitación de la lesión mediante bounding box para la evaluación de asimetría

2. Área

El área de la lesión representa la superficie ocupada por la región segmentada y constituye una medida cuantitativa de su extensión. Esta magnitud se calcula a partir de la máscara binaria $M\ (x, y)$, donde el área de la lesión se define como el número de píxeles pertenecientes a la región segmentada:

$$A = \sum_{x,y} M(x, y)$$

Esta expresión corresponde a una aproximación discreta del área real de la lesión. La identificación del contorno principal de la lesión se obtiene mediante algoritmos de detección de bordes que identifican las fronteras entre regiones con valores distintos en la imagen binaria. Cuando existen múltiples contornos, se selecciona aquel con mayor área, asumiendo que corresponde a la lesión principal. El área puede calcularse mediante dos enfoques:

1. *Basado en contorno*: se calcula como la superficie encerrada por el contorno principal detectado, lo que implica una aproximación geométrica de la región.
2. *Basado en la máscara binaria*: se obtiene como el número de píxeles pertenecientes a la lesión, lo que proporciona una estimación directa de la superficie segmentada.

Ambos métodos permiten estimar la extensión de la lesión, aunque el segundo conserva con mayor precisión la estructura discreta de la imagen.

3. Perímetro

El perímetro P corresponde a la longitud del contorno externo de la lesión. Este se calcula como la suma de las distancias entre los puntos consecutivos que definen el borde detectado:

$$P = \oint_{dM} ds$$

donde dM representa el borde de la lesión y ds el elemento diferencial de longitud.

Para su cálculo, al igual que en el caso del área, primero se detecta el contorno principal de la máscara binaria segmentada, representado como el conjunto de puntos que describen la frontera de la lesión.

Computacionalmente, el perímetro puede estimarse de dos formas:

1. *Usando contornos aproximados:* el contorno se representa mediante un número reducido de puntos que describen su forma general, lo que suaviza pequeñas irregularidades.
2. *Usando el contorno completo de la máscara:* se consideran todos los píxeles que definen el borde, preservando las irregularidades locales.

La segunda estrategia proporciona una representación más detallada de la geometría del borde, lo que resulta más adecuada para el análisis de irregularidad.

4. Irregularidad de borde

La irregularidad del borde permite caracterizar la complejidad geométrica de la lesión. Desde el punto de vista clínico, las lesiones malignas suelen presentar contornos irregulares, dentados o

mal definidos, mientras que las benignas tienden a poseer bordes más suaves y regulares. Su cuantificación se basa en la desviación de la forma de la lesión respecto de una forma circular ideal, utilizando métricas que relacionan el área y el perímetro de la región segmentada.

Para ello se calcula el índice de irregularidad geométrica:

$$I = \frac{P^2}{4\Pi A}$$

donde P representa el perímetro y A el área de la lesión. Este índice mide el alejamiento respecto de un círculo perfecto, para el cual $I = 1$; valores mayores indican mayor irregularidad del contorno. En la implementación, este índice se estimó a partir del área y el perímetro obtenidos mediante el contorno aproximado de la lesión.

Asimismo, se evaluó la compactibilidad, definida por la misma expresión:

$$C = \frac{P^2}{4\Pi A}$$

pero calculada directamente sobre la máscara binaria considerando todos los píxeles del borde, lo que preserva las irregularidades locales del contorno. Este parámetro representa el grado de compacidad de la región segmentada, siendo mínimo para formas circulares y aumentando con la irregularidad del borde. Dado que mostró mejor capacidad discriminativa, se adoptó como métrica principal para la caracterización del borde.

La irregularidad del borde se determina mediante un umbral sobre la compactibilidad:

$$C > 1.1 \Rightarrow borde\ irregular$$

Valores cercanos a 1 indican bordes regulares, mientras que valores mayores reflejan mayor complejidad geométrica.

5. Color

La variación de color constituye uno de los criterios principales en la evaluación dermatológica, ya que las lesiones malignas suelen presentar distribuciones cromáticas heterogéneas, mientras que las benignas tienden a mostrar una coloración más uniforme.

Para el análisis cromático, la imagen se transforma al espacio de color HSV (Hue, Saturation, Value), el cual permite separar la información de tonalidad, saturación e intensidad luminosa, faciilitando la detección de colores específicos mediante rangos definidos de valores. Sea $I(x, y)$ la imagen original y $M(x, y)$ la máscara binaria de la lesión, la región de interés se define como:

$$I_L(x, y) = I(x, y) \cdot M(x, y)$$

donde sólo se conservan los píxeles pertenecientes a la lesión, eliminando la influencia del fondo. Sobre esta región se identifican tonalidades dermatológicamente relevantes (rojo, marrón, negro, blanco, azul, gris, rosado y naranja) mediante intervalos definidos en el espacio HSV. Un píxel pertenece a un color si sus valores (H, S, V) se encuentran dentro del rango correspondiente.

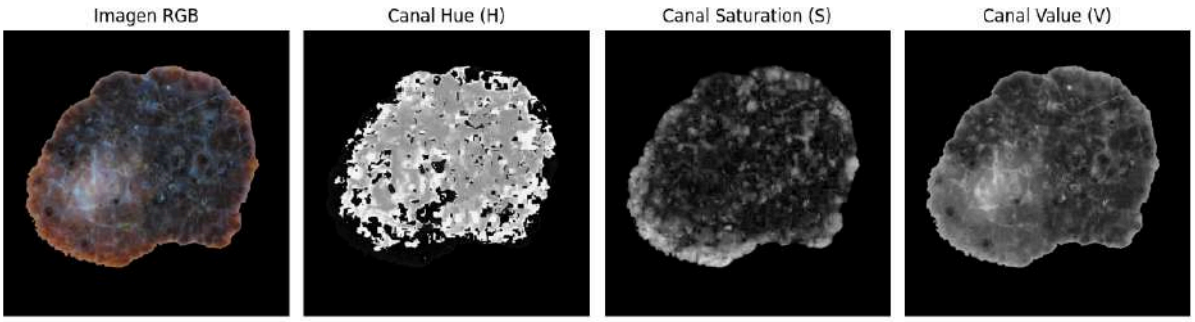

Ilustración 57: a) Imagen dermatoscópica segmentada en RGB; b) Canal Hue (H); c) Canal Saturation (S); d) Canal Value (V)

Computacionalmente, para cada rango se genera una máscara binaria que identifica los píxeles pertenecientes a ese color dentro de la región segmentada y se contabiliza el número de píxeles detectados para esa tonalidad. Un color se considera presente si el número de píxeles asociados es mayor que cero.

La diversidad cromática de la lesión se mide como el número total de colores detectados (N_C) en la región segmentada, considerándose una distribución policromática sospechosa cuando:

$$N_c \geq 3$$

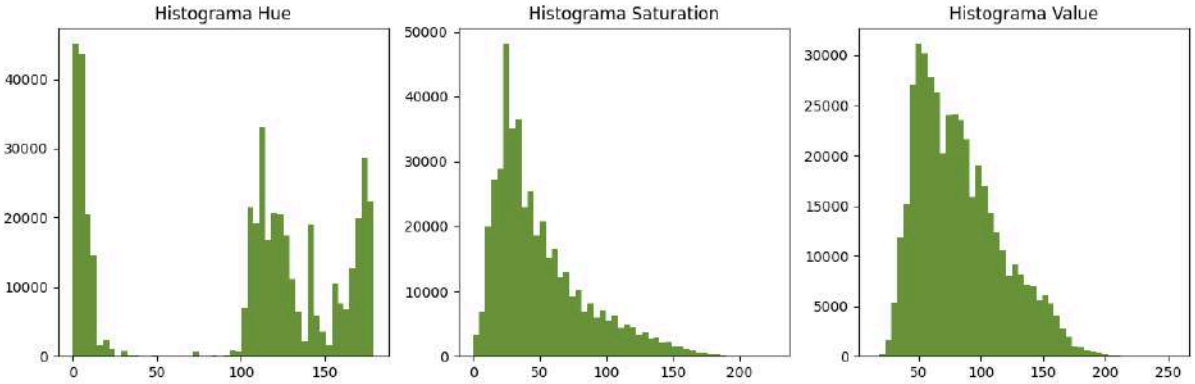

Ilustración 58: Distribución de intensidades de los canales del espacio de color HSV de la lesión segmentada: a) Canal Hue; b) Canal Saturation; c) Canal Value

La Figura 56 presenta la secuencia que parte de la imagen original en el modelo RGB y su posterior conversión a cada uno de los canales del modelo HSV. A partir de las imágenes correspondientes a los apartados b), c) y d), se calcula el histograma de cada canal, cuyos resultados se muestran en la Figura 57.

6. Diámetro

El diámetro de la lesión corresponde a la máxima distancia entre dos puntos del contorno externo de la región segmentada. Sea $C = \{p_1, p_2, \dots, p_n\}$ el conjunto de puntos que definen el contorno de la lesión, el diámetro D se define como la mayor distancia euclidiana entre cualquier par de puntos del contorno:

$$D = max_{i,j} ||p_i - p_j||$$

donde $||p_i - p_j||$ representa la distancia euclidiana entre los puntos $p_i = (x_i, y_i)$ y $p_j = (x_j, y_j)$:

$$||p_i - p_j|| = \sqrt{(x_i - x_j)^2 + (y_i - y_j)^2}$$

Esta medida representa la mayor extensión espacial de la lesión en la imagen. Computacionalmente, se obtiene extrayendo el contorno principal de la máscara segmentada, calculando la distancia entre todos los pares de puntos y seleccionando el valor máximo.

El resultado se expresa en píxeles, ya que se calcula directamente sobre la imagen digital. Aunque el diámetro fue calculado durante el desarrollo del sistema, este parámetro no fue incorporado como criterio final de evaluación clínica, debido a que el valor obtenido se expresa en unidades de píxeles y no existe una conversión directa a milímetros sin información adicional sobre la escala de adquisición de la imagen (resolución espacial, distancia de captura o calibración del dispositivo). Esta limitación impide aplicar umbrales dermatológicos confiables, como el criterio dermatológico de 6 mm.

7. Red pigmentaria y detección de estructuras atípicas

Se buscó cuantificar la presencia de estructuras dermatoscópicas irregulares asociadas a redes pigmentarias atípicas, uno de los criterios considerados en la regla de los tres puntos, mediante métodos de análisis de textura, filtrado espacial y medición de complejidad geométrica. Sin embargo, debido a su elevada complejidad computacional y a dificultades para su integración en la interfaz web final, estos descriptores se utilizaron únicamente con fines exploratorios durante el desarrollo.

Para caracterizar la organización del pigmento se empleó la matriz de co-ocurrencia de niveles de gris (Gray Level Co-occurrence Matrix, GLCM), que describe la probabilidad $P(i, j, d, \theta)$ de que dos píxeles separados por una distancia d y orientación θ presenten intensidades i y j. A partir de esta matriz se calcularon descriptores como contraste, disimilitud, homogeneidad, ASM, energía y correlación, los cuales permiten evaluar la heterogeneidad y organización espacial del pigmento. La imagen se convirtió a escala de grises, se aplicó la máscara de la lesión y se calcularon las métricas para distintas orientaciones, promediando los resultados para obtener una medida global.

- *Contraste:* mide variaciones locales de intensidad.
- *Disimilitud:* cuantifica diferencias entre niveles de gris.
- *Homogeneidad:* evalúa uniformidad de la textura.
- *ASM (Angular Second Moment):* mide uniformidad energética.
- *Energía:* raíz del ASM.
- *Correlación:* dependencia lineal entre píxeles vecinos.

Estas métricas permiten caracterizar la organización del pigmento en la lesión. Valores elevados de contraste o disimilitud indican mayor heterogeneidad estructural, lo que puede asociarse a patrones pigmentarios irregulares.

También, se utilizaron filtros de Laws para analizar patrones texturales mediante convolución de la imagen con máscaras espaciales diseñadas para detectar suavizado, bordes, ondas e irregularidades. Estos filtros se construyen a partir de vectores unidimensionales como L5 (nivel o suavizado), E5 (bordes), S5 (ondas) y R5 (irregularidades), cuyas combinaciones mediante productos externos generan máscaras bidimensionales (L5E5, E5L5, E5S5, S5E5, S5S5, R5R5). La imagen se convierte previamente a escala de grises y se aplica la máscara de la lesión para excluir el fondo.

Como descriptor de textura se utiliza la energía media de la respuesta del filtro, $E = \frac{1}{N} \Sigma \mid I * K \mid$, donde I es la imagen y K el kernel. Valores elevados indican mayor complejidad textural y posibles irregularidades en la red pigmentaria.

Por otro lado, también, se analizó la complejidad geométrica de la lesión mediante la estimación de la dimensión fractal, que cuantifica cómo varía el nivel de detalle de una estructura al observarla a distintas escalas. Esta se calcula mediante el método de *box-counting*, y se define como:

$$D = \lim_{\epsilon \to 0} \frac{log\, N(\epsilon)}{log\, (1/\epsilon)}$$

donde $N(\epsilon)$ representa el número de celdas de tamaño ϵ necesarias para cubrir la región segmentada. Valores altos de D reflejan mayor irregularidad estructural y se asocian a una mayor complejidad del contorno y a una organización pigmentaria más irregular.

Computacionalmente, el método se aplica sobre la máscara binaria de la lesión utilizando diferentes escalas espaciales. La dimensión fractal se estima a partir de la pendiente de la relación logarítmica entre el tamaño de las celdas y el número de cajas ocupadas.

Por último, se evaluó la presencia de zonas texturalmente distintas del resto de la lesión mediante la generación de mapas de energía obtenidos a partir de filtros de textura. En base de la distribución estadística de la energía dentro de la lesión, se definió un umbral basado en la media y desviación estándar:

$$T = \mu + 1.2\,\sigma$$

Las regiones cuya energía supera este umbral se consideran zonas atípicas. Cuando la proporción de píxeles atípicos dentro de la lesión supera un umbral predefinido, la lesión se clasifica como portadora de red pigmentaria atípica.

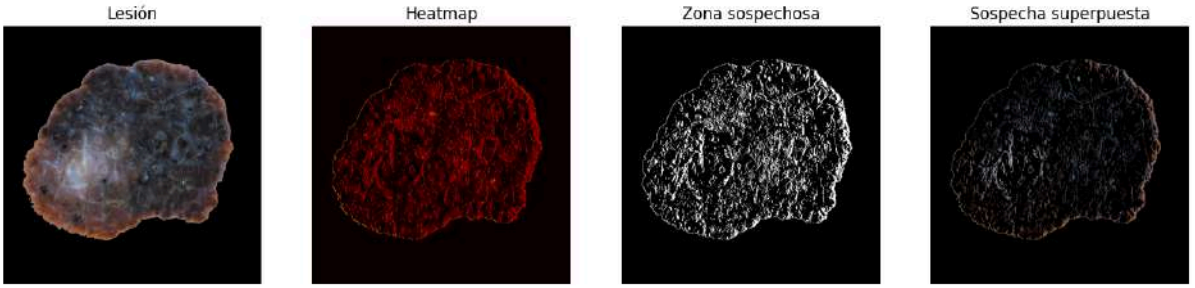

Ilustración 59: Identificación de regiones atípicas en la lesión mediante análisis textural: a) Imagen dermatoscópica segmentada en RGB; b) Mapa de energía para el análisis textural; c) Región detectada como sospechosa; d) Superposición de la región detectada sobre la lesión.

La Figura 58 muestra el proceso de identificación de zonas atípicas en la lesión. Se visualiza la imagen original, el mapa de energía utilizado para el análisis textural, la región detectada como sospechosa y la superposición de dicha región sobre la lesión.

FASE 4: DESARROLLO DE INTERFAZ GRÁFICA INTERACTIVA

1. Definición de la identidad y el diseño visual

Con el objetivo de reflejar la identidad y los objetivos del proyecto en la plataforma, se escogió el nombre *LUNARIS*. Por un lado, la raíz "Lunar-" comunica de inmediato el objeto de estudio, mientras que el componente "-is" aporta un matiz científico asociado a procesos de diagnóstico y análisis. La combinación de estas raíces sugiere, de manera implícita, el propósito central del sistema: el análisis y la clasificación de "lunares". La elección de una terminología accesible en lugar de un lenguaje estrictamente médico fue intencional; se buscó un recurso simbólico que resultara amigable para el usuario final, garantizando que la función de la plataforma sea clara desde el principio

De manera complementaria, la identidad visual de la interfaz se definió con el mismo cuidado y atención al detalle. Se seleccionaron tonos neutros y tierra que no compitieran con los colores presentes en las lesiones dermatológicas, priorizando la claridad visual y comodidad de los profesionales que utilizarán la herramienta. Asimismo, se diseñó un logotipo cuya forma recuerda sutilmente a un lunar, reforzando la relación entre el nombre y la función de la plataforma.

En conjunto, el nombre y la identidad visual de *LUNARIS* reflejan el cuidado y la atención con los que se diseñó la herramienta, integrando tecnología, ciencia y cuidado del paciente. Cada decisión, desde la tipografía hasta la paleta de colores, fue pensada para que la plataforma se perciba como un sistema serio y confiable, pero también cercano, capaz de transmitir tanto el cuidado de la piel como la dimensión tecnológica que sustenta su funcionamiento.

Ilustración 60: Logotipo de LUNARIS y paleta de colores de la interfaz

2. Arquitectura del fronted y backend

En el proceso de diseño de la interfaz y de la experiencia de usuario del sistema se evaluaron inicialmente distintas tecnologías que permitieran desarrollar un prototipo funcional de manera ágil, priorizando la facilidad de implementación, la rapidez de despliegue y la posibilidad de integrar los modelos de inteligencia artificial desarrollados en las fases previas. También, se buscó garantizar una interacción intuitiva con el usuario y una correcta visualización de los resultados generados por el sistema.

En una primera etapa, se consideró el uso de Streamlit junto con un host local para el desarrollo de la interfaz del sistema, debido a su simplicidad para la creación de aplicaciones basadas en Python y su capacidad para integrar modelos de aprendizaje automático de forma simple y directa. Bajo este enfoque, se desarrolló el primer prototipo del sistema, el cual permitió evaluar la funcionalidad básica de la interfaz, el flujo de interacción con el usuario y la presentación de los resultados obtenidos a partir del análisis de las imágenes.

Ilustración 61: Prototipo inicial de la interfaz del sistema desarrollado con Streamlit (host local)

Sin embargo, esta alternativa fue finalmente descartada debido a sus limitaciones en términos de accesibilidad y experiencia de uso para los usuarios finales. Especialmente considerando que, dentro del hospital y en función del uso futuro previsto para el sistema, no se dispone de computadoras en todas las salas, sino que las pruebas se realizarían desde dispositivos móviles, donde la ejecución en un entorno local no ofrece una experiencia adecuada ni accesible. Esta situación enfatiza la necesidad de implementar una solución que permita una interacción más simple, accesible y compatible con distintos dispositivos.

Con el objetivo de avanzar hacia una solución más robusta y usable, se decidió migrar el frontend a un repositorio en *GitHub*. Esta decisión permitió gestionar versiones del proyecto, facilitar la actualización del código y reflejar cambios en la página web de manera prácticamente inmediata.

Para el hosting de la aplicación se eligió ***Render***, una plataforma en la nube que permite desplegar y ejecutar aplicaciones web (APIs, backends y sitios completos) sin necesidad de administrar directamente la infraestructura de servidores. No obstante, su versión gratuita ofrece únicamente 512 MB de memoria RAM, lo cual resultó insuficiente para la carga y ejecutar el modelo predictor de manera eficiente.

Para superar esta limitación, el modelo predictor fue alojado en *Hugging Face*, utilizándolo como entorno de despliegue en la nube para el backend del sistema. De este modo, el modelo se ejecuta como una API accesible mediante solicitudes HTTP, permitiendo desacoplar la interfaz de usuario del procesamiento del modelo. Esta arquitectura distribuida posibilita mantener una interfaz web ligera, mientras que el procesamiento intensivo se ejecuta externamente, asegurando mayor estabilidad y escalabilidad.

3. Diseño de la interfaz y flujo de interacción del sistema

A partir del feedback obtenido tras el desarrollo del primer prototipo de la aplicación, y en relación con el diseño de la interfaz, se consideró de alta importancia que los usuarios pudieran visualizar la imagen cargada y disponer de una explicación clara sobre el funcionamiento general del modelo y el proceso de análisis/clasificación realizado por el sistema. Estos aspectos fueron identificados como elementos fundamentales para mejorar la comprensión, usabilidad y confiabilidad de la herramienta, por lo que fueron incorporados en el diseño final del sitio web.

El diseño que se describe a continuación corresponde a la versión final de la interfaz, resultado de un proceso largo de cambios y evaluación continua. Antes de alcanzar esta configuración se realizaron múltiples modificaciones en búsqueda de optimizar la experiencia de usuario, incluyendo ajustes en la disposición de los elementos, el modo de presentación de las salidas del modelo, la organización de la información, la selección de tipografías, tamaño de texto y criterios de visualización. Estas mejoras permitieron lograr una interacción más clara, intuitiva y aceptable para los usuarios.

Al acceder al sitio web, el usuario visualiza inicialmente una advertencia interactiva destinada a promover un uso responsable de la herramienta. En esta instancia se aclara que el sistema no sustituye la evaluación de un profesional de la salud y que los resultados deben interpretarse únicamente con fines orientativos. Para continuar con la navegación, el usuario debe confirmar que comprende esta información; en caso contrario, el sistema redirige automáticamente a un buscador externo. Este mecanismo se implementó en búsqueda de garantizar un uso consciente de la aplicación acorde con su propósito y público objetivo.

Ilustración 62: Mensaje de advertencia sobre el uso del sistema y su carácter orientativo

Adicionalmente, la página incluye un enlace a un manual de usuario donde se amplía la información relativa al funcionamiento del sistema, su alcance operativo y sus principales limitaciones.

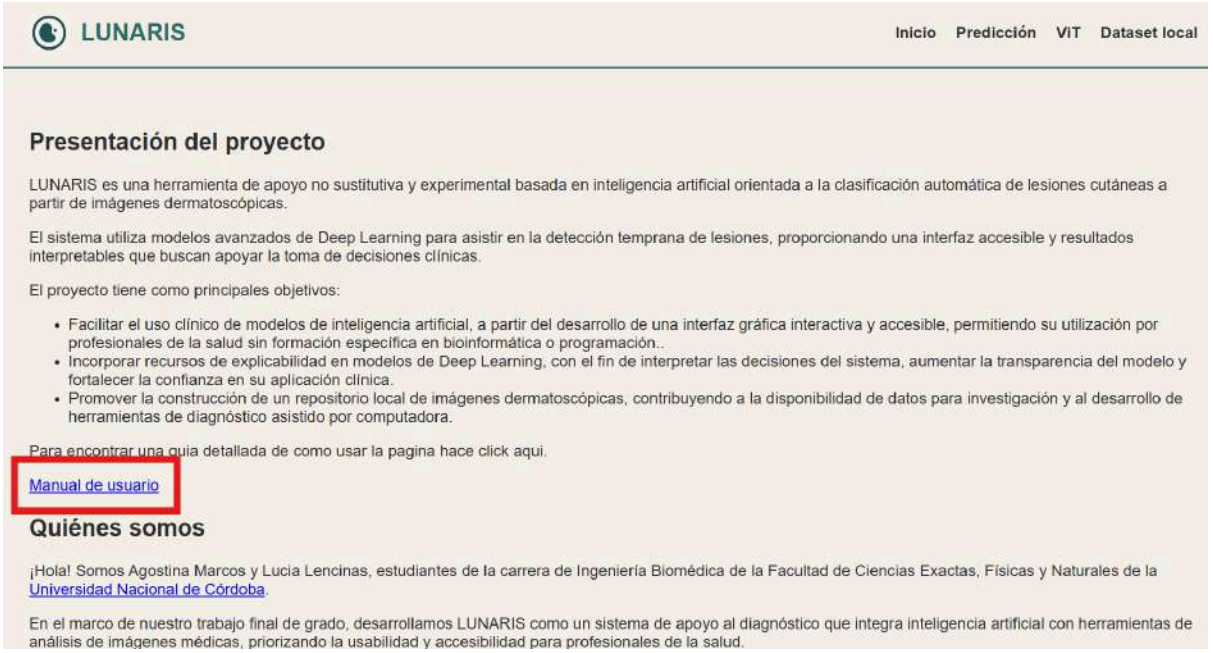

Ilustración 63: Acceso al manual de usuario del sistema desde la interfaz web

Una vez aceptada la advertencia, el sitio presenta distintas secciones organizadas de forma clara:

Inicio: contiene una descripción general del proyecto, sus objetivos principales y la información correspondiente al equipo desarrollador.

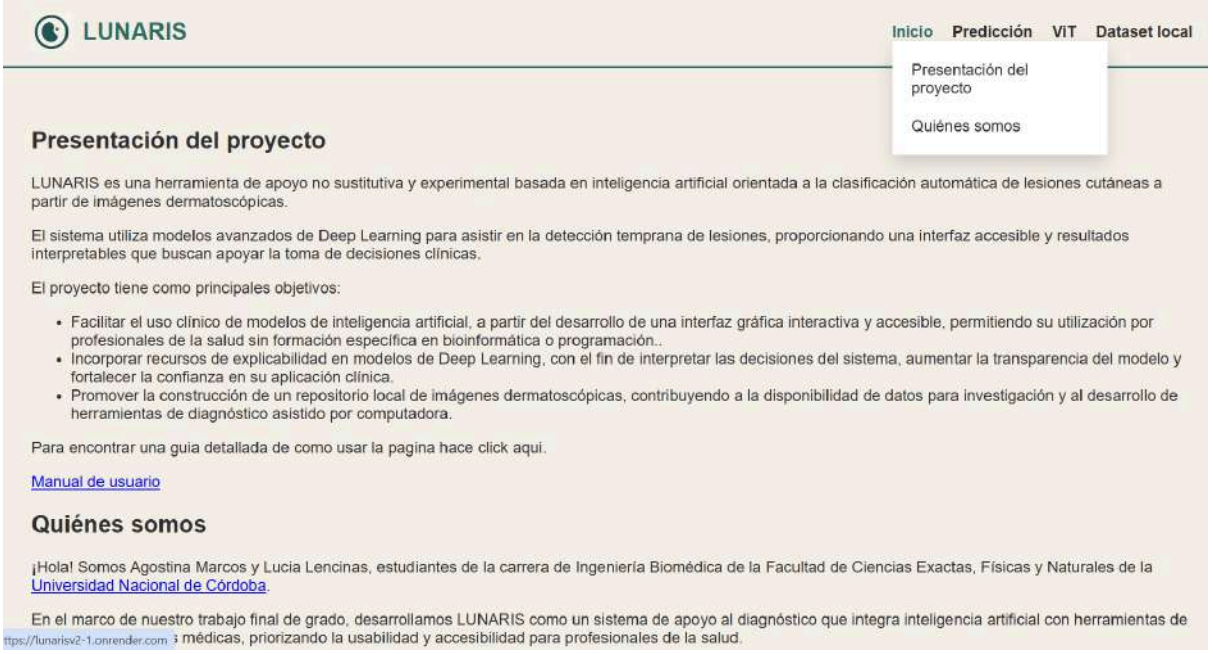

Ilustración 64: Página de inicio del sistema

ViT: presenta una explicación conceptual del modelo Vision Transformer e introduce, a nivel general, su funcionamiento dentro del sistema.

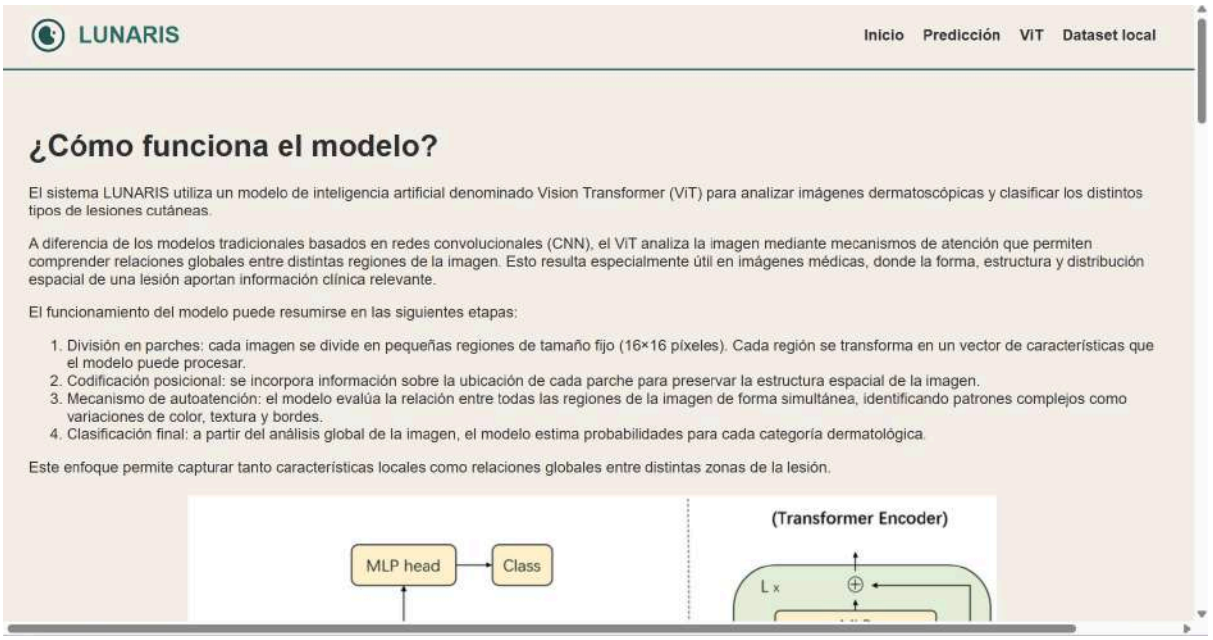

Ilustración 65: Sección informativa del sistema con explicación conceptual del modelo Vision Transformer (ViT)

Predicción: sección destinada al análisis de imágenes dermatoscópicas. Incluye un módulo interactivo para la carga de la imagen; una vez seleccionada, el usuario puede iniciar el análisis clickeando el botón correspondiente. Durante la comunicación con el backend se muestran mensajes dinámicos (por ejemplo, "Analizando") para indicar que el sistema está procesando la solicitud. En caso de fallas en la conexión, se informa mediante mensajes de error.

Cuando la predicción se completa correctamente, el sistema presenta los resultados junto con los porcentajes asociados a cada categoría, los cuales representan la confianza estadística del modelo para cada posible clasificación. Asimismo, debajo de los resultados se incluye un apartado explicativo basado en criterios dermatoscópicos comúnmente empleados en la práctica dermatológica, tales como asimetría, irregularidad de los bordes y variación de color, indicando para cada uno su presencia o ausencia (true o false) según el análisis realizado. El sistema permite efectuar nuevos análisis en cualquier momento mediante la carga de una nueva imagen.

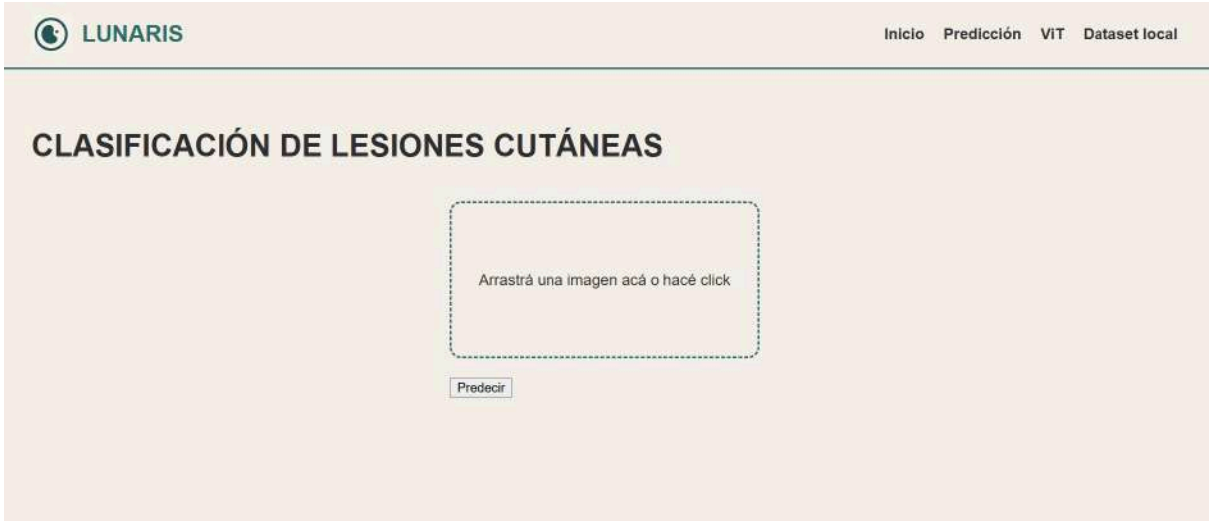

Ilustración 66: Sección de predicción del sistema

Dataset local: esta sección redirige a un formulario diseñado para facilitar la incorporación de nuevas imágenes al repositorio de datos. En él se detallan las condiciones técnicas necesarias para que las fotografías resulten adecuadas para el análisis (calidad, encuadre, iluminación, entre otros aspectos) y se proporcionan indicaciones para la correcta toma de las imágenes. En esta instancia no se solicitan datos personales del paciente, ya que el proyecto se enfoca exclusivamente en el análisis de imágenes dermatológicas y no de la caracterización del individuo portador de la lesión. El diseño del formulario se fundamenta en estándares de metadatos empleados en datasets dermatológicos, con el objetivo de mantener consistencia de la información y facilitar futuras ampliaciones de la base de datos.

LUNARIS

DATASET LOCAL

Este formulario tiene como objetivo ser el nexo entre los profesionales de la salud que quieran aportar imágenes dermatoscópicas a la base de datos local y el repositorio de imágenes de lesiones cutáneas.

Condiciones:
El paciente debe estar informado acerca del tratamiento de las imágenes y su objetivo final
Las imágenes deben ser tomadas con el celular, enfocando la lesión por medio del dermatoscopio, se debe priorizar la nitidez de la foto.
La piel debe estar limpia intentando que los vellos no interfieran en la imagen a tomar.

tesis.lunaris@gmail.com Cambiar cuenta

Se registrarán el nombre, la foto y el correo electrónico asociados con tu Cuenta de Google cuando subas archivos y envíes este formulario

* Indica que la pregunta es obligatoria

Ilustración 67: Formulario asociado a la sección "Dataset local"

FASE 5: VALIDACIÓN CLÍNICA PRELIMINAR

En la etapa final del desarrollo se llevó a cabo una validación clínica preliminar del sistema con el objetivo de evaluar su desempeño en un contexto de uso real y analizar su utilidad como herramienta de apoyo al diagnóstico dermatológico. En esta instancia se destacó la participación de usuarios expertos, considerando su relevancia tanto en el diseño de la interfaz como en la evaluación de los resultados generados por el modelo.

Para la realización de las pruebas, las coasesoras dermatólogas facilitaron un conjunto de imágenes dermatoscópicas con diagnóstico confirmado. Estas imágenes fueron utilizadas para analizar la fiabilidad de las predicciones del sistema, los porcentajes de probabilidad asociados a cada categoría y la coherencia de la información presentada por los módulos de explicabilidad.

Con el fin de sistematizar los resultados obtenidos, se realizó un análisis comparativo entre el diagnóstico clínico confirmado y la clasificación generada por el modelo, registrando los niveles de concordancia y los casos de discrepancia. Asimismo, se evaluó la respuesta del sistema frente a distintos tipos de lesiones y la consistencia de los criterios dermatoscópicos reportados.

A continuación se presentan algunos ejemplos de los análisis realizados sobre un conjunto de 34 imágenes dermatoscópicas, cada una correspondiente a una lesión con diagnóstico confirmado. Luego, los resultados de todas las imágenes se resumen en una tabla comparativa que incluye el diagnóstico de referencia, la predicción generada por el modelo y los porcentajes de probabilidad asociados a cada clase. Las imágenes utilizadas para estas pruebas se almacenaron en un repositorio del proyecto en GitHub con fines de trazabilidad y reproducibilidad del estudio.

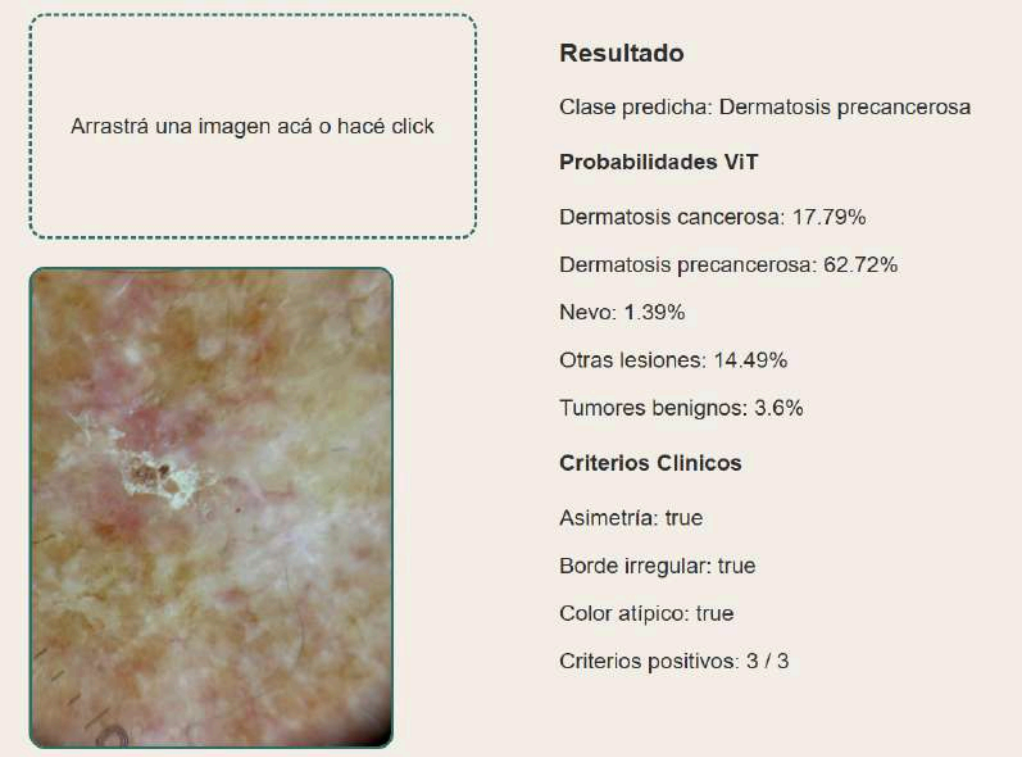

Ilustración 68: Ejemplo de clasificación 1; predicción del modelo: Dermatosis precancerosa (correcta)

Ilustración 69: Ejemplo de clasificación 2; predicción del modelo: Tumores benignos (correcta)

Ilustración 70: Ejemplo de clasificación 3; predicción del modelo: Otras lesiones (correcta)

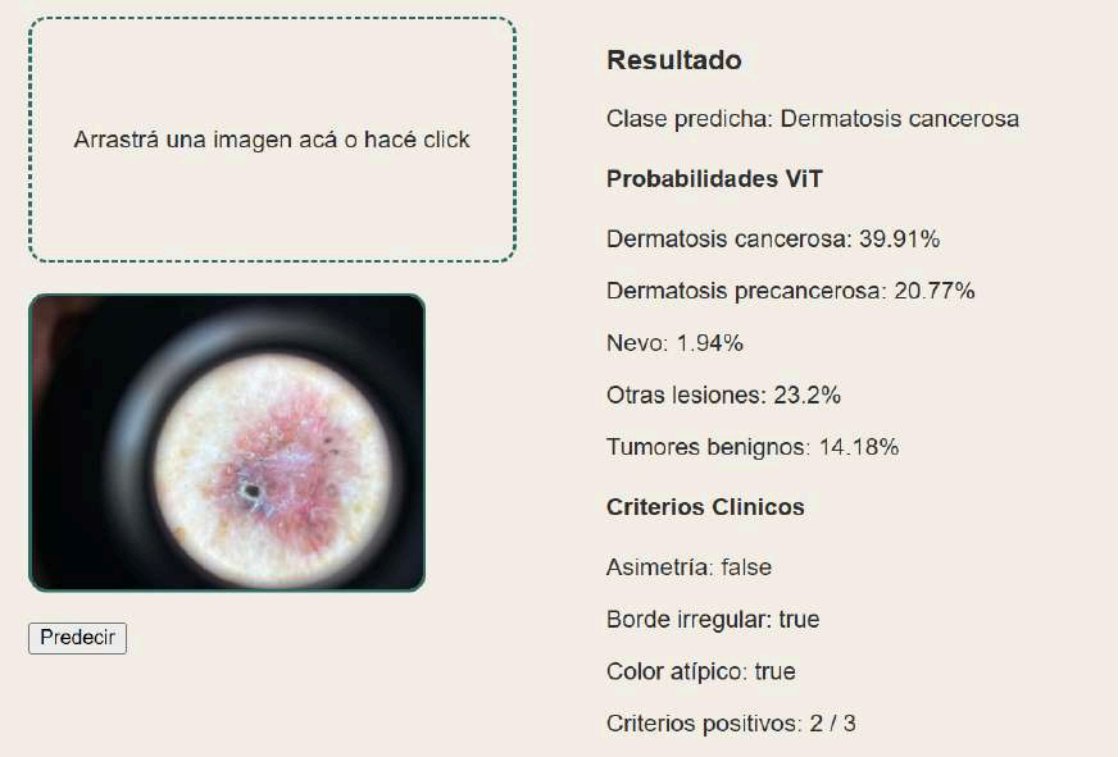

Ilustración 71: Ejemplo de clasificación 4; predicción del modelo: Dermatosis cancerosa (correcta)

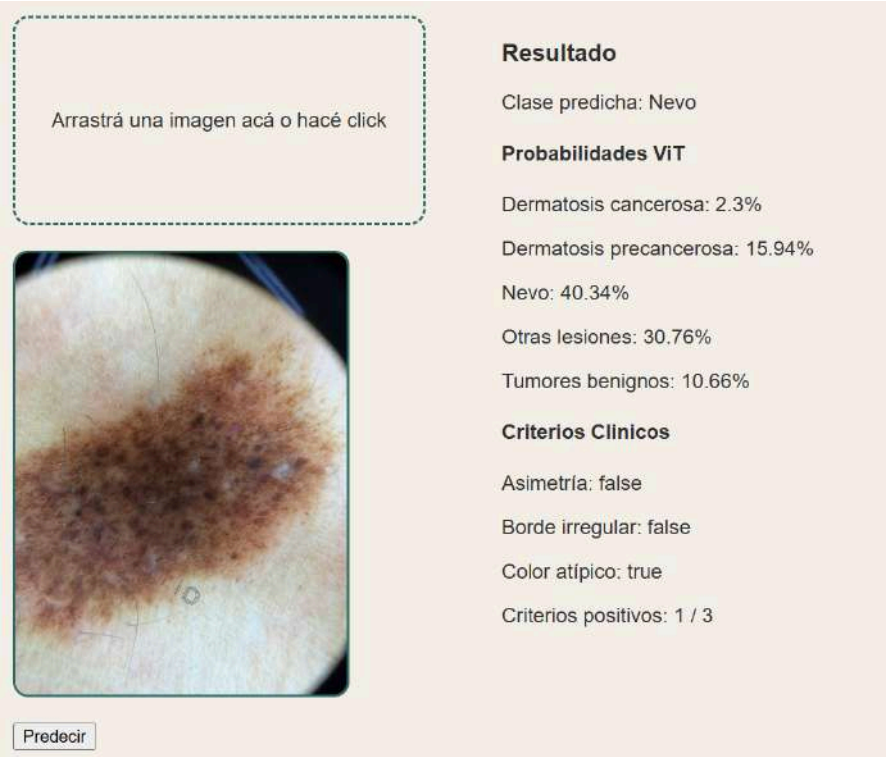

Ilustración 72: Ejemplo de clasificación 5; predicción del modelo: Nevo (correcta)

	Diagnóstico de referencia	***Categoría a la que pertenece***	***Predicción generada por el modelo***	***Probabilidad asociada***
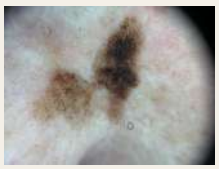	LENTIGO MALIGNO	DERMATOSIS PRECANCEROSA	DERMATOSIS PRECANCEROSA	75.66%
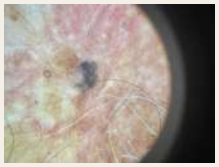	LENTIGO MALIGNO	DERMATOSIS PRECANCEROSA	TUMOR BENIGNO	69.17%
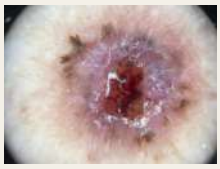	CARCINOMA BASOCELULAR	DERMATOSIS CANCEROSA	DERMATOSIS CANCEROSA	37.91%
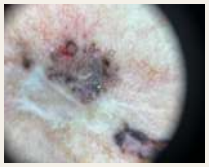	CARCINOMA BASOCELULAR	DERMATOSIS CANCEROSA	OTRAS LESIONES	91.42%
	CARCINOMA BASOCELULAR	DERMATOSIS CANCEROSA	OTRAS LESIONES	94.25%
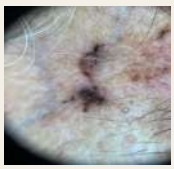	CARCINOMA BASOCELULAR	DERMATOSIS CANCEROSA	DERMATOSIS CANCEROSA	55.48%
	CARCINOMA BASOCELULAR	DERMATOSIS CANCEROSA	DERMATOSIS CANCEROSA	35.12%
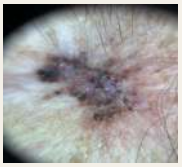	CARCINOMA BASOCELULAR	DERMATOSIS CANCEROSA	DERMATOSIS CANCEROSA	54.92%

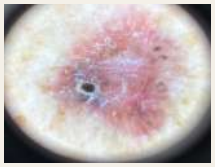	CARCINOMA BASOCELULAR	DERMATOSIS CANCEROSA	DERMATOSIS CANCEROSA	39.91%
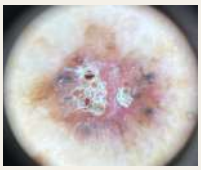	CARCINOMA BASOCELULAR	DERMATOSIS CANCEROSA	DERMATOSIS CANCEROSA	34.44%
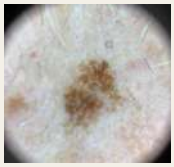	LENTIGO SOLAR	OTRAS LESIONES	TUMORES BENIGNOS	45.15%
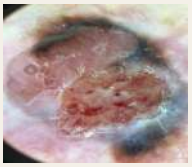	CARCINOMA BASOCELULAR	DERMATOSIS CANCEROSA	OTRAS LESIONES	57.97%
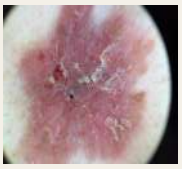	CARCINOMA BASOCELULAR	DERMATOSIS CANCEROSA	DERMATOSIS CANCEROSA	49.79%
	NEVO DISPLÁSICO	NEVO	TUMORES BENIGNOS	78.37%
	NEVO DISPLÁSICO	NEVO	OTRAS LESIONES	49.45%
	CARCINOMA BASOCELULAR	DERMATOSIS CANCEROSA	TUMORES BENIGNOS	71.93%
	CARCINOMA BASOCELULAR	DERMATOSIS CANCEROSA	DERMATOSIS CANCEROSA	69.87%

	ANGIOMA	OTRAS LESIONES	OTRAS LESIONES	63.4%
	NEVO MELANOCÍTICO	NEVO	OTRAS LESIONES	82.07%
	NEVUS RUBÍ	NEVO	OTRAS LESIONES	87.32%
	NEVUS RUBÍ	NEVO	NEVO	30.3%
	NEVO DERMOEPIDÉRMICO	NEVO	TUMORES BENIGNOS	75.03%
	QUERATOSIS ACTÍNICA	DERMATOSIS PRECANCEROSA	DERMATOSIS PRECANCEROSA	62.72%
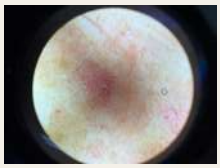	QUERATOSIS ACTÍNICA	DERMATOSIS PRECANCEROSA	DERMATOSIS PRECANCEROSA	74.73%
	QUERATOSIS ACTÍNICA PIGMENTADA	DERMATOSIS PRECANCEROSA	TUMORES BENIGNOS	65.44%
	QUERATOACANTOMA	TUMORES BENIGNOS	TUMORES BENIGNOS	66.95%

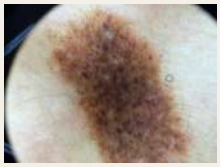	NEVUS MELANOCÍTICO CONGÉNITO	NEVO	NEVO	40.34%
	NEVO DISPLÁSICO	NEVO	NEVO	29.96%
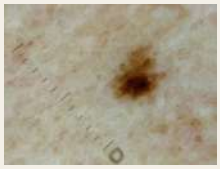	NEVO DISPLÁSICO	NEVO	NEVO	29.96%
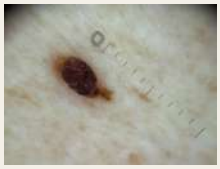	NEVO DERMOEPIDERMICO	NEVO	TUMORES BENIGNOS	70.46%
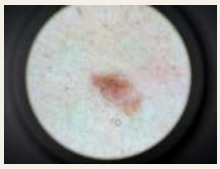	NEVO DÉRMICO	NEVO	TUMORES BENIGNOS	67.09%
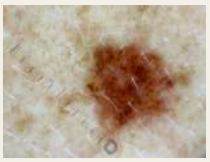	NEVO MELANOCÍTICO	NEVO	OTRAS LESIONES	28.23%
	CBC (CARCINOMA BASOCELULAR)	DERMATOSIS CANCEROSA	DERMATOSIS CANCEROSA	57.34%
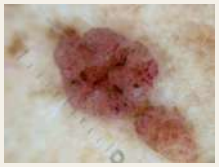	QUERATOSIS SEBORRÉICA	TUMORES BENIGNOS	TUMORES BENIGNOS	83.21%

Tabla 14: Cuadro comparativo de los resultados de 34 imágenes dermatoscópicas

Cabe destacar que las imágenes empleadas en esta etapa no contienen información que permita identificar al paciente, ya que el sistema se orienta exclusivamente al análisis de las características visuales de la lesión.

Además del desempeño del modelo, se evaluó la usabilidad de la interfaz web considerando aspectos como la claridad de la información presentada, la facilidad de navegación, la comprensión de los resultados y la percepción de confianza en las predicciones. Se prestó particular atención a la interpretación de los mecanismos de explicabilidad incorporados en el sistema y a su coherencia con los criterios diagnósticos utilizados en la práctica dermatológica.

El proceso de validación se llevó a cabo en estrecho vínculo con las especialistas, lo que permitió ajustar el sistema en función de sus necesidades reales de uso e interpretar qué funcionalidades resultaban más relevantes en el contexto clínico. En términos generales, la herramienta fue recibida con alto grado de aceptación y entusiasmo, destacándose su utilidad como apoyo en la evaluación de lesiones y la claridad en la presentación de los resultados.

No obstante, se identificó como principal limitación el tiempo de respuesta durante la primera predicción, el cual puede alcanzar aproximadamente un minuto. Este comportamiento se asocia al tiempo de inicialización del modelo en el entorno de ejecución. Una vez realizada la primera inferencia, las predicciones posteriores presentan tiempos significativamente menores, generalmente entre 2 y 4 segundos, lo que mejora sustancialmente la experiencia de uso en análisis consecutivos.

RESULTADOS

El análisis de los resultados obtenidos en este proyecto comienza con la evaluación de la gestión y calidad de los datos, un pilar fundamental para el éxito de cualquier modelo de aprendizaje profundo. Inicialmente, el conjunto de datos crudos se construyó combinando diversas colecciones del ISIC, alcanzando un volumen considerable de información. Específicamente, se partió de un total de **528.127 imágenes** distribuidas en ocho colecciones (Tabla 1). No obstante, tras un riguroso proceso de depuración que incluyó la eliminación de registros sin diagnóstico confirmado (NaN), la detección de 9.873 imágenes duplicadas y la exclusión aleatoria de 10.045 imágenes de la clase Nevo, en búsqueda de mitigar el desbalance de clases y reducir el costo computacional, el dataset final quedó conformado por un total de **30.575 registros válidos** (Tabla 6). Para cuantificar el impacto de esta limpieza, se aplicó la fórmula del porcentaje de reducción del dataset:

$$R = \frac{N_{inicial} - N_{final}}{N_{inicial}} x\, 100$$

Sustituyendo por los valores del proyecto:

$$R = \frac{528.127 - 30.575}{528.127} x\, 100 \approx 94,21\%$$

Esta reducción del **94,21%** enfatiza la necesidad crítica de depuración; aunque el volumen inicial era elevado, la falta de etiquetas fiables o la redundancia habrían introducido ruido en el modelo, comprometiendo su validez clínica. Con este conjunto optimizado, se procedió a comparar el desempeño de las dos arquitecturas propuestas: la Red Neuronal Convolucional (CNN) y el Vision Transformer (ViT). Los resultados finales evaluados sobre el conjunto de validación, revelaron una superioridad contundente del modelo ViT, el cual alcanzó una precisión del 86.56% (Tabla 12) frente al 50.50% de la CNN (Tabla 9).

	Red Neuronal Convolucional (CNN)	***Vision Transformer (ViT)***	***Mejora relativa***
Precisión (Accuracy)	50.50%	86.56%	71.41%
Weighted F1	50.16%	86.00%	71.45%
Macro F1	48.06%	77.00%	60.22%

Tabla 15: Comparativa de Métricas de Desempeño (ViT vs CNN)

El porcentaje de mejora relativa permite cuantificar el beneficio porcentual de usar ViT frente a CNN para cada indicador, facilitando la comparación entre modelos. Se calcula mediante la siguiente fórmula:

$$Mejora\, relativa\, (\%) = \frac{ViT - CNN}{CNN} x\, 100$$

Finalmente, el sistema fue evaluado utilizando un conjunto de 34 imágenes dermatoscópicas locales, proporcionadas por especialistas del servicio de dermatología del Hospital Nacional de Clínicas (Tabla 14). Los resultados arrojaron que el sistema clasificó correctamente 19 imágenes, lo que equivale a una precisión global del **55,88%**. La distribución de las muestras y aciertos fue la siguiente:

	Total de Muestras	Aciertos	Porcentaje de Acierto
Dermatosis cancerosa	13	9	69,23%
Dermatosis precancerosa	5	3	60%
Nevo	12	4	33%
Tumores Benignos	2	2	100%
Otras lesiones	2	1	50%
TOTAL	**34**	**19**	**55,88%**

Tabla 16: Comparativa Total de muestras vs. Aciertos del conjunto de 34 imágenes dermatoscópicas

Al analizar las 15 predicciones erróneas, se observa que la categoría con menor desempeño fue la de **Nevo**, con apenas un 33,33% de exactitud. No obstante, es fundamental destacar que la mayoría de los falsos negativos en esta clase fueron clasificados como "Otras lesiones" o "Tumores benignos". Desde una perspectiva clínica, este error se considera "leve" o de baja criticidad, dada la similitud morfológica y la naturaleza no maligna de dichas categorías, lo que demuestra que el modelo logra mantenerse dentro del espectro de benignidad a pesar de no acertar la etiqueta exacta.

Por otro lado, el análisis de las lesiones de mayor riesgo (Dermatosis cancerosa y precancerosa) arroja conclusiones relevantes. Si bien se obtuvo una sensibilidad combinada aceptable, hubo casos donde lesiones malignas fueron catalogadas como benignas. Para evaluar este impacto, podemos utilizar la *tasa de error en riesgo alto*:

*Total de muestras críticas (T_{riesgo}) = 13 (cancerosas) + 5 (precancerosas) = **18***

*Aciertos en muestras críticas = 9 (cancerosas) + 3 (precancerosas) = **12***

*Falsos negativos (FN_{riesgo}) = T_{riesgo} - Aciertos = 18 - 12 = **6***

$$E_{crítico} = \frac{FN_{riesgo}}{T_{riesgo}} x\, 100$$

Sustituyendo con los valores obtenidos:

$$E_{crítico} = \frac{6}{8}\, x\, 100 = 33,33\%$$

Empleando el inverso del error crítico, se obtiene la *sensibilidad combinada para riesgo alto*:

$$Sensibilidad_{riesgo} = 100 - E_{crítico} = 66,67\%$$

De esta manera, el sistema demostró una sensibilidad del 66,67 % en la detección de lesiones con potencial maligno.

DISCUSIONES

Los resultados obtenidos permiten realizar un análisis profundo sobre la viabilidad de los modelos de aprendizaje profundo en la práctica dermatológica. En primera instancia, la superioridad técnica de la arquitectura Vision Transformer (ViT) sobre las redes convolucionales tradicionales (CNN) confirma que el mecanismo de autoatención es más eficaz para capturar las dependencias globales y las texturas sutiles presentes en las imágenes dermatoscópicas. Mientras que la CNN mostró dificultades de convergencia, el ViT logró una optimización más estable y menor pérdida durante el entrenamiento.

No obstante, la validación clínica con imágenes reales mostró una disminución del rendimiento respecto al obtenido en el conjunto de validación, evidenciando una brecha entre la adquisición de datos en entornos controlados y las condiciones reales de práctica médica. Esta discrepancia puede atribuirse principalmente a la variabilidad en las condiciones de captura de las imágenes, incluyendo diferencias en iluminación, encuadre y resolución.

El menor desempeño observado en la clasificación de nevos podría estar relacionado con la elevada heterogeneidad diagnóstica presente en las categorías de *tumores benignos* y *otras lesiones*, las cuales agrupan múltiples entidades con características dermatoscópicas parcialmente superpuestas. Cabe señalar que los nevos son, en sí mismos, tumores benignos; sin embargo, para el análisis del presente proyecto se decidió considerarlos como una categoría independiente debido a su alta representación en los conjuntos de datos utilizados. Esta separación, si bien metodológicamente justificada, incrementa la complejidad del problema de clasificación.

En relación con las lesiones de alto riesgo, el sistema mostró una sensibilidad del 66,67%, aunque se registraron falsos negativos clínicamente relevantes. El análisis de estos casos sugiere que gran parte de estos errores estuvieron asociados a imágenes con calidad subóptima, lo que confirma que la precisión del sistema depende significativamente de la calidad de la imagen de entrada.

Sumado a esto, el rendimiento diferencial entre categorías sugiere la necesidad de mejorar la representación de clases minoritarias en el entrenamiento, optimizando la división de categorías con el fin de mejorar la robustez del sistema.

Por otra parte, los resultados alcanzados concuerdan con hallazgos reportados en el estado del arte, donde los modelos basados en *transformers* han demostrado superar a las CNN en tareas de clasificación de imágenes médicas complejas.

Finalmente, la integración de técnicas de explicabilidad basadas en criterios clínicos dermatológicos permitió reducir la percepción de “caja negra” del sistema, facilitando la interpretación de las predicciones por parte de los especialistas y favoreciendo su potencial aplicación clínica.

CONCLUSIONES

El presente proyecto tuvo como objetivo el desarrollo de una herramienta digital local basada en inteligencia artificial para asistir en la clasificación de lesiones dermatológicas mediante el análisis de imágenes dermatoscópicas, incorporando gobernanza de datos, explicabilidad del resultado y una interfaz de uso clínico. Los resultados obtenidos permiten concluir que el sistema desarrollado conforma una propuesta viable como herramienta de apoyo al diagnóstico, evidenciando el potencial de las técnicas de aprendizaje profundo para contribuir al análisis automatizado de lesiones cutáneas.

El proceso de gestión y depuración de los datos demostró ser un componente crítico del desarrollo del sistema. La reducción del 94,21% del dataset inicial permitió garantizar la calidad del conjunto de entrenamiento y favorecer la capacidad de generalización del modelo, evidenciando que la calidad y confiabilidad de los datos resultan determinantes para el desempeño del sistema, incluso por encima del volumen de información disponible.

La comparación entre arquitecturas presentó un desempeño significativamente superior del modelo Vision Transformer respecto a la Red Neuronal Convolucional convencional. El modelo basado en mecanismos de autoatención logró mayor precisión, mejores métricas de evaluación y una convergencia más estable durante el entrenamiento, lo que confirma su adecuación para el análisis y clasificación de lesiones cutáneas complejas.

La validación clínica con imágenes dermatoscópicas locales mostró una capacidad inicial de generalización del sistema en condiciones reales de práctica clínica, aunque con un rendimiento inferior al observado en el entrenamiento, lo que pone de manifiesto los desafíos asociados a la transferencia de modelos a entornos clínicos reales.

Asimismo, se identificaron limitaciones en la clasificación de ciertas categorías diagnósticas, particularmente en la clase de nevos, lo que se asocia a la complejidad inherente a la discriminación entre lesiones con características morfológicas similares, presente incluso en la práctica clínica especializada.

Un aporte relevante del trabajo fue la integración de mecanismos de explicabilidad basados en criterios dermatológicos clínicos, que aportan información complementaria sobre las características de la lesión analizada, fortaleciendo el valor clínico de las predicciones del sistema como herramienta de apoyo al diagnóstico.

Desde la perspectiva de los objetivos planteados, el proyecto logró desarrollar una interfaz interactiva funcional, integrar recursos de explicabilidad y establecer las bases para la construcción de un repositorio local de imágenes dermatoscópicas, contribuyendo al avance de herramientas tecnológicas orientadas a la estandarización del análisis de lesiones cutáneas y al fortalecimiento de la investigación en diagnóstico dermatológico.

Entre las principales limitaciones del estudio se destacan el tamaño reducido del conjunto de validación clínica, la variabilidad en la calidad de las imágenes adquiridas en entornos reales y la representación limitada de algunas categorías diagnósticas.

En conclusión, el sistema desarrollado demuestra que la integración de técnicas de aprendizaje profundo, gobernanza de datos y mecanismos de explicabilidad conforman una estrategia prometedora para el análisis automatizado de lesiones cutáneas. Si bien el sistema no reemplaza el criterio médico, sus resultados evidencian su potencial como herramienta asistencial orientada a la detección temprana, la reducción de la variabilidad diagnóstica y la mejora del proceso de toma de decisiones clínicas en dermatología.

TRABAJOS A FUTURO

Si bien el sistema desarrollado permitió obtener resultados satisfactorios tanto en el desempeño del modelo como en la experiencia de uso de la interfaz, a lo largo del proceso de desarrollo y validación se identificaron diversas oportunidades de mejora que podrían fortalecer la robustez del sistema y ampliar su aplicabilidad en contextos clínicos-hospitalarios.

Una de las posibles líneas de mejora consiste en incorporar un mecanismo de retroalimentación directa por parte del usuario, por ejemplo mediante un botón de "no conformidad" o reporte de predicción incorrecta. Esta funcionalidad permitiría que los profesionales indiquen cuando el resultado obtenido no coincide con el diagnóstico clínico esperado, generando un registro de casos que podría emplearse posteriormente para el reentrenamiento del modelo.

Otra mejora relevante se prevé con la calidad de las imágenes ingresadas. En futuras versiones podría añadirse un módulo que evalúe automáticamente si una imagen cumple con las condiciones necesarias para su análisis, detectando problemas como baja resolución, desenfoque o iluminación inadecuada. Este control previo advertiría al usuario antes de realizar la predicción, reduciendo errores asociados a imágenes deficientes y aumentando la confiabilidad de los resultados.

También, se plantea la generación automática de reportes descargables con los resultados del análisis, por ejemplo en formato PDF. Estos informes podrían incluir la imagen evaluada, la clasificación obtenida, los porcentajes asociados a cada categoría y los criterios dermatoscópicos detectados. Su implementación permitiría realizar un seguimiento de la lesión en el tiempo, incorporando criterios de evolución, lo que posibilitaría una evaluación más completa de la regla del ABCDE, evitando la pérdida del registro entre controles sucesivos. Asimismo, podría incorporarse un módulo para que el profesional agregue anotaciones u observaciones clínicas, las cuales quedarían almacenadas junto con los resultados en el reporte generado.

Desde el punto de vista metodológico, plantearíamos la incorporación de criterios dermatoscópicos adicionales que no pudieron integrarse en la versión actual del sistema, como la detección de redes pigmentarias atípicas, la identificación de estructuras irregulares complejas y la medición del diámetro de la lesión.

Otra línea de trabajo consiste en ampliar el conjunto de datos utilizado para el entrenamiento del modelo, especialmente mediante la incorporación de un mayor número de imágenes correspondientes a clases minoritarias y datos obtenidos en el entorno clínico local bajo criterios de anonimización. Esto permitiría reducir el sesgo hacia las categorías más representadas y mejorar la capacidad de generalización del modelo.

En relación con la implementación tecnológica, podría evaluarse el desarrollo de una aplicación móvil independiente en lugar de una interfaz web. Esto permitiría mejorar la accesibilidad, optimizar los tiempos de respuesta y ofrecer una experiencia de uso más cómoda en dispositivos portátiles, particularmente en entornos donde el acceso a computadoras es limitado.

Finalmente, como una proyección a largo plazo, se contempla la integración directa del sistema con dispositivos de adquisición de imágenes dermatoscópicas, lo que implicaría avances en software, electrónica y desarrollo de producto. En este escenario, el dermatoscopio podría contar con una pantalla integrada en la que se visualicen en tiempo real los resultados del análisis, simplificando el flujo de trabajo clínico y favoreciendo su uso como herramienta de apoyo al diagnóstico.

En conjunto, estas propuestas buscan continuar el desarrollo del sistema hacia una herramienta más precisa, accesible y útil en la práctica clínica, manteniendo un enfoque centrado tanto en la mejora del modelo como en la experiencia de quienes lo utilizan.

BIBLIOGRAFÍA Y REFERENCIAS

[1] International Agency for Research on Cancer (IARC), *World Fact Sheet*, Global Cancer Observatory (GCO), World Health Organization, 2022. [Online]. Available: https://gco.iarc.who.int/media/globocan/factsheets/populations/900-world-fact-sheet.pdf. [Accessed: 19-Feb-2026].

[2] International Agency for Research on Cancer (IARC), *Melanoma of Skin Fact Sheet*, Global Cancer Observatory (GCO), World Health Organization, 2020. [Online]. Available: https://gco.iarc.who.int/media/globocan/factsheets/cancers/16-melanoma-of-skin-fact-sheet.pdf.

[3] International Agency for Research on Cancer (IARC), *GCO Dataviz – Incidence y mortalidad de melanoma y otros cánceres*, Global Cancer Observatory (GCO), World Health Organization. [Online]. Available: https://gco.iarc.who.int/tomorrow/en/dataviz/isotype?cancers=16_17&single_unit=50000&group_cancers=1&multiple_cancers=1

[4] International Agency for Research on Cancer (IARC), *Melanoma of Skin Fact Sheet*, Global Cancer Observatory (GCO), World Health Organization, 2020. [Online]. Available: https://gco.iarc.who.int/media/globocan/factsheets/cancers/16-melanoma-of-skin-fact-sheet.pdf.

[5] L. Brochez, B. Volkmer, I. Hoorens, C. Garbe, M. Röcken, J. Schüz, D. C. Whiteman, P. Autier, R. Greinert, and B. Boonen, "Skin cancer in Europe today and challenges for tomorrow," *J. Eur. Acad. Dermatol. Venereol.*, vol. 39, no. 2, pp. 272–277, Feb. 2025. doi: 10.1111/jdv.20368. [Online]. Available: https://pubmed.ncbi.nlm.nih.gov/39377431/.

[6] Hospital Clínic Barcelona y Fundación BBVA, "El cáncer más frecuente en nuestra población | Cáncer de piel," *Podcast Información que te cuida*, 15-Apr-2024. [Online]. Available: https://www.clinicbarcelona.org/podcastclinic/informacion-que-te-cuida-3a-temporada/el-cancer-mas-frecuente-en-nuestra-poblacion-cancer-de-piel-podcast.

[7] National Cancer Institute, *SEER Stat Fact Sheets: Melanoma of the Skin*, U.S. National Institutes of Health. [Online]. Available: https://seer.cancer.gov/statfacts/html/melan.html.

[8] International Agency for Research on Cancer (IARC), *GCO Dataviz Pie Chart – Incidence y mortalidad de melanoma y otros cánceres seleccionados*, Global Cancer Observatory (GCO), World Health Organization. [Online]. Available: https://gco.iarc.who.int/today/en/dataviz/pie?mode=population&group_populations=0&cancers=17_16&group_cancers=1&multiple_cancers=1&populations=152_170_188_192_214_218_222_254_312_32_320_328_332_340_388_44_474_484_52_558_591_600_604_630_662_68_740_76_780_84_858_862

[9] Sociedad Argentina de Dermatología, *Instituto Nacional de Cáncer de Piel*, Argentina. [Online]. Available: https://www.cancerdepiel.org.ar/.

[10] Hospital Clínic Barcelona, *Cáncer de piel – Asistencia y enfermedades*, Hospital Clínic Barcelona. [Online]. Available: https://www.clinicbarcelona.org/asistencia/enfermedades/cancer-de-piel.

[11] American Cancer Society, *Key Statistics for Melanoma Skin Cancer*. [Online]. Available: https://www.cancer.org/cancer/types/melanoma-skin-cancer/about/key-statistics.html.

[12] The Skin Cancer Foundation, *Melanoma Facts & Statistics*. [Online]. Available: https://www.skincancer.org/skin-cancer-information/melanoma/

[13] J. E. Gershenwald et al., "Melanoma staging: Evidence-based changes in the American Joint Committee on Cancer eighth edition cancer staging manual," *CA: A Cancer Journal for Clinicians*, vol. 67, no. 6, pp. 472–492, 2017. [Online]. Available: https://pubmed.ncbi.nlm.nih.gov/29028110/

[14] E.Z. Keung, JE Gershenwald, "The eighth edición American Joint Committee no Cancer (AJCC) melanoma staging system: implications for melanoma treatment and care" . [Online] Avaliable: https://pmc.ncbi.nlm.nih.gov/articles/PMC7652033/

[15] C. M. Balch et al., "Final version of 2009 AJCC melanoma staging and classification," *Journal of Clinical Oncology*, vol. 27, no. 36, pp. 6199–6206, 2009. [Online]. Available: https://pubmed.ncbi.nlm.nih.gov/19720953/

[16] American Academy of Dermatology, *Melanoma: Statistics and Early Detection*. [Online]. Available: https://www.aad.org/media/stats-melanoma.

[17] Centers for Disease Control and Prevention (CDC), *Skin Cancer: Basic Information*. [Online]. Available: https://www.cdc.gov/cancer/skin/basic_info.

[18] R. A. Vázquez-López et al., "Fundamentos de dermatoscopía," *Dermatología Cosmética, Médica y Quirúrgica*, vol. 12, no. 1, 2014. [Online]. Available: https://dcmq.com.mx/edición-enero-marzo-2014-volumen-12-número-1/226-fundamentos-de-dermatoscopia.

[19] J. M. Mascaró et al., "Dermatoscopia para principiantes II: estructuras dermatoscópicas," *Medicina de Familia SEMERGEN*, vol. 41, no. 6, pp. 336–345, 2015. [Online]. Available: https://www.elsevier.es/es-revista-medicina-familia-semergen-40-articulo-dermatoscopia-principiantes-ii-estructuras-dermatoscopicas-S1138359315004219.

[20] H. Kittler, G. Argenziano, H. Soyer, and I. Zalaudek, *Dermoscopy: The Essentials*, 3rd ed. Hoboken, NJ: Wiley-Blackwell, 2016.

[21] Espeche Maritano , Ignacio. "Dermatoscopía en lesiones pigmentadas. Su eficacia frente a la inspección visual en el diagnóstico precoz de melanoma" , Trabajo Final de Carrera, Facultad de Medicina y Ciencias de la Salud Universidad Abierta Interamericana, 2021. [Online]. Available: https://dspaceapi.uai.edu.ar/server/api/core/bitstreams/f328108e-5fff-41eb-96d0-3f8f1ab5d8e9/content.

[22] R. A. Vázquez-López, A. Orozco-Coronado, L. Ruelas-Mercado y J. J. Nava-Zavala, "Fundamentos de dermatoscopía," *Dermatología Cosmética, Médica y Quirúrgica*, vol. 12, no. 1, pp. 226-234, 2014. [Online]. Available: https://dcmq.com.mx/edición-enero-marzo-2014-volumen-12-número-1/226-fundamentos-de-dermatoscopia.

[23] Gobierno de Argentina, *¿Qué es la Inteligencia Artificial?*, Secretaría de Innovación Pública. [Online]. Available: https://www.argentina.gob.ar/justicia/convosenlaweb/situaciones/que-es-la-inteligencia-artificial.

[24] D. Lanzagorta-Ortega, D. L. Carrillo-Pérez y R. Carrillo-Esper, "Inteligencia artificial en medicina: presente y futuro," *Gaceta Médica de México*, vol. 158, supl. 1, dic. 2022, Epub 20-ene-2023. [Online]. Available: https://www.scielo.org.mx/scielo.php?script=sci_arttext&pid=S0016-38132022001100017.

[25] Y. LeCun, Y. Bengio y G. Hinton, "Deep learning," *Nature*, vol. 521, pp. 436–444, 2015. doi: 10.1038/nature14539. [Online]. Available: https://www.nature.com/articles/nature21056.

[26] B. Garbe, D. Peris, M. Hauschild, J. Saiag, J. Middleton, A. Spatz, C. Stratigos, J. H. R. Grob, et al., "Diagnosis and treatment of melanoma: European consensus-based interdisciplinary guideline – Update 2019," *The Lancet Oncology*, vol. 20, no. 9, pp. e456–e467, 2019. doi: 10.1016/S1470-2045(19)30333-X. [Online]. Available: https://www.thelancet.com/journals/lanonc/article/PIIS1470-2045(19)30333-X/abstract.

[27] National Center for Biotechnology Information (NCBI), *Chapter on Skin Cancer – NCBI Bookshelf*. [Online]. Available: https://www.ncbi.nlm.nih.gov/books/NBK470464/.

[28] T. Tschandl, C. Rosendahl, y H. Kittler, "The HAM10000 dataset, a large collection of multi-source dermatoscopic images of common pigmented skin lesions," *Scientific Data*, vol. 5, art. no. 180161, 2018. doi: 10.1038/sdata.2018.161. [Online]. Available: https://pmc.ncbi.nlm.nih.gov/articles/PMC4631694/.

[29] National Center for Biotechnology Information (NCBI), *StatPearls: Skin Cancer – Overview*, StatPearls Publishing, 2020. [Online]. Available: https://www.ncbi.nlm.nih.gov/books/NBK470464/.

[30] A. Esteva, B. Kuprel, R. A. Novoa, J. Ko, S. M. Swetter, H. M. Blau y S. Thrun, "Dermatologist-level classification of skin cancer with deep neural networks," *Nature*, vol. 542, no. 7639, pp. 115–118, 2017. doi: 10.1038/nature21056. [Online]. Available: https://pmc.ncbi.nlm.nih.gov/articles/PMC5664322/.

[31] The Cleveland Clinic Foundation, *Sun damage: Protecting yourself*, Cleveland Clinic. [Online]. Available: https://my.clevelandclinic.org/health/diseases/5240-sun-damage-protecting-yourself.

[32] National Cancer Institute, *PDQ® Adult Treatment Editorial Board: Skin Cancer Treatment (PDQ®) – Patient Version*, National Institutes of Health. [Online]. Available: https://www.ncbi.nlm.nih.gov/books/NBK65950/#CDR0000062713__135.

[33] A. Argenziano, H. F. Soyer, *et al.*, "Dermoscopy: Principios y patrones dermatoscópicos," *J. Eur. Acad. Dermatol. Venereol.*, vol. 19, no. 5, pp. 623–643, 2005. doi: 10.1016/j.jaad.2004.08.329. [Online]. Available: https://www.sciencedirect.com/science/article/pii/S0959804904008329.

[34] International Agency for Research on Cancer (IARC), *World Cancer Report 2025: Press Release 367 (pr367_E)*, World Health Organization, May 2025. [Online]. Available: https://www.iarc.who.int/wp-content/uploads/2025/05/pr367_E.pdf.

[35] MSD Manuals, *Generalidades sobre el cáncer de piel*, MSD Manual Profesional. [Online]. Available: https://www.msdmanuals.com/es/professional/trastornos-dermatol%C3%B3gicos/c%C3%A1nceres-cut%C3%A1neos/generalidades-sobre-el-c%C3%A1ncer-de-piel.

[36] H. Kittler, R. Argenziano, H. F. Soyer y C. Zalaudek, "Clinical performance of dermoscopy," *Journal of the European Academy of Dermatology and Venereology*, vol. 19, no. 6, pp. 637–642, 2005. doi: 10.1016/j.jaad.2005.05.459. [Online]. Available: https://www.sciencedirect.com/science/article/abs/pii/S0959804905005459.

[37] J. L. Régnier and J. J. Boots, "The global burden of melanoma and non-melanoma skin cancer," *The Lancet*, vol. 383, no. 9919, pp. 1440–1450, 2014. doi: 10.1016/S0140-6736(13)60802-8. [Online]. Available: https://www.sciencedirect.com/science/article/pii/S0140673613608028.

[38] Hospital de Clínicas, Universidad de Buenos Aires, *Enfermedades dermatológicas frecuentes – Cáncer de piel*, Hospital de Clínicas UBA. [Online]. Available: https://www.hospitaldeclinicas.uba.ar/?page_id=8774.

[39] CureCompass, *Campaña nacional de prevención del cáncer*, CureCompass. [Online]. Available: https://curecompass.com.ar/campana-nacional-de-prevencion-del-cancer/.

[40] Sociedad Argentina de Dermatología, *Cáncer de Piel – Sociedad Argentina de Dermatología*, Sociedad Argentina de Dermatología. [Online]. Available: https://www.cancerdepiel.org.ar/.

[41] Universidad Austral, *Manual de Dermatología – Lesiones elementales*, Universidad Austral. [Online]. Available: https://www.austral.edu.ar/cienciasbiomedicas/manual-dermatologia/lesiones-elementales/.

[42] Hospital Clínico Universitario de Navarra (CUN), *Escuela de Salud – Lesiones elementales de la piel*, CUN. [Online]. Available: https://www.cun.es/escuela-salud/lesiones-elementales-piel.

[43] International Skin Imaging Collaboration (ISIC), *ISIC Archive – International Skin Imaging Collaboration*, ISIC. [Online]. Available: https://www.isic-archive.com/

[44] National Cancer Institute, *Melanoma Treatment (PDQ®) – Patient Version*, National Institutes of Health. [Online]. Available: https://www.cancer.gov/types/skin/patient/melanoma-treatment-pdq.

[45] National Center for Biotechnology Information (NCBI), *PDQ® Pediatric Treatment Editorial Board: Skin Cancer Treatment (PDQ®) – Health Professional Version*, National Institutes of Health. [Online]. Available: https://www.ncbi.nlm.nih.gov/books/NBK470358/.

[46] National Cancer Institute, *Intraocular Melanoma Treatment (PDQ®) – Patient Version*, National Institutes of Health. [Online]. Available: https://www.cancer.gov/types/eye/patient/intraocular-melanoma-treatment-pdq.

[47] American Cancer Society, *Signs and Symptoms of Melanoma Skin Cancer*, American Cancer Society. [Online]. Available: https://www.cancer.org/cancer/melanoma-skin-cancer/detection-diagnosis-staging/signs-and-symptoms.html.

[48] DermNet NZ, *Three-Point Checklist — Dermoscopy Course*, DermNet NZ. [Online]. Available: https://dermnetnz.org/cme/dermoscopy-course/three-point-checklist.

[49] AIM at Melanoma Foundation, *Melanoma in situ en estadio 0*, AIM at Melanoma Foundation. [Online]. Available: https://www.aimatmelanoma.org/es/Etapas-del-melanoma/melanoma-in-situ-en-estadio-0/.

[50] Dermoscopedia, *Melanoma*, Dermoscopedia. [Online]. Available: https://dermoscopedia.org/Melanoma.

[51] Cancer Research UK, *Melanoma in situ (Stage 0)*, Cancer Research UK. [Online]. Available: https://www.cancerresearchuk.org/about-cancer/melanoma/stages-types/melanoma-in-situ-stage-0

[52] Skin Health Info, *Melanoma in situ*, Skin Health Info. [Online]. Available: https://www.skinhealthinfo.org.uk/condition/melanoma-in-situ/.

[53] Cancer Research UK, *Melanoma – Stages and Types*, Cancer Research UK. [Online]. Available: https://www.cancerresearchuk.org/about-cancer/melanoma/stages-types.

[54] AIM at Melanoma Foundation, *Etapas del melanoma*, AIM at Melanoma Foundation. [Online]. Available: https://www.aimatmelanoma.org/es/Etapas-del-melanoma/

[55] Dermoscopedia, *Melanoma*, Dermoscopedia. [Online]. Available: https://dermoscopedia.org/Melanoma

[56] Cancer Research UK, *Melanoma Stage 4*, Cancer Research UK. [Online]. Available: https://www.cancerresearchuk.org/about-cancer/melanoma/stages-types/stage-4.

[57] AIM at Melanoma Foundation, *Etapa IV del melanoma*, AIM at Melanoma Foundation. [Online]. Available: https://www.aimatmelanoma.org/es/Etapas-del-melanoma/etapa-iv/.

[58] Skin Health Info, *Stage 4 Melanoma*, Skin Health Info. [Online]. Available: https://www.skinhealthinfo.org.uk/condition/stage-4-melanoma/.

[59] Skin Health Info, *Basal Cell Carcinoma*, Skin Health Info. [Online]. Available: https://www.skinhealthinfo.org.uk/condition/basal-cell-carcinoma/.

[60] Dermoscopedia, *Basal cell carcinoma*, Dermoscopedia. [Online]. Available: https://dermoscopedia.org/Basal_cell_carcinoma.

[61] Dermoscopedia, *Squamous cell carcinoma*, Dermoscopedia. [Online]. Available: https://dermoscopedia.org/Squamous_cell_carcinoma.

[62] National Cancer Institute, *Diccionario del cáncer: carcinoma de células escamosas*, National Cancer Institute. [Online]. Available: https://www.cancer.gov/espanol/publicaciones/diccionarios/diccionario-cancer/def/carcinoma-de-celulas-escamosas

[63] Skin Health Info, *Squamous cell carcinomas*, Skin Health Info. [Online]. Available: https://www.skinhealthinfo.org.uk/condition/squamous-cell-carcinomas/.

[64] F. Marcuchi *et al . "Criterios dermatoscópicos clásicos y accesorios de queratosis seborreica". [En linea] Disponible:* https://www.dermatolarg.org.ar/index.php/dermatolarg/es/article/view/942

[65] J. L. González-Pérez, R. Valdés-Rodríguez y C. L. Martínez-Vargas, "Diagnóstico clínico y dermatoscópico del carcinoma de células escamosas," *Revista Cubana de Dermatología*, vol. 10, no. 4, pp. 200-206, 2010. [Online]. Available: http://scielo.sld.cu/scielo.php?script=sci_arttext&pid=S1025-02552010000400016

[66] Skin Health Info, *Bowen's disease (squamous cell carcinoma in situ)*, Skin Health Info. [Online]. Available: https://www.skinhealthinfo.org.uk/condition/bowens-disease-squamous-cell-carcinoma-in-situ/.

[67] Skin Health Info, *Actinic keratoses*, Skin Health Info. [Online]. Available: https://www.skinhealthinfo.org.uk/condition/actinic-keratoses/.

[68] Rafael Carmena-Ramón a, ∗ , Almudena Mateu-Puchades b , Sergio Santos-Alarcón b , Sofía Lucas-Truyols aA. "Queratosis actínica: Nuevo concepto y actualización terapéutica," [Online]. Available: https://pmc.ncbi.nlm.nih.gov/articles/PMC6876044/

[69] S. Madorsky, *"Atypical Melanocytic Lesions"*, Skin Cancer And Reconstructive Surgery Center. [Online]. Available: https://scarscenter.com/atypical-melanocytic-lesions/

[70] *eMedicine Contributors*, "Atypical Melanocytic Lesions Overview," *Medscape* (sección de dermatología), [Online]. Available: https://emedicine.medscape.com/article/1960604-overview?form=fpf#a1

[71] Carlos A Torres-Cabal, Victor G Prieto, Dirk M Elston,, "Dysplastic (Atypical, Clark) Melanocytic Nevi Pathology," OC Skin Cancer (sitio web de oncología dermatológica). [Online]. Available: https://ocskincancer.com/atypical-melanocytes/

[72] M J Cura, K Y. Cueto Sarmiento, M L Bollea Garlatti, F Gallo, R M. Rodrigues Vasconcelos, P A. Enz, M V Rodríguez Kowalczuk y L D. Mazzuoccolo "Importancia del seguimiento de lesiones melanocíticas con dermatoscopia digital para el diagnóstico temprano de melanoma," *Hospital Italiano de Buenos Aires* (PDF). [Online]. Available: https://www1.hospitalitaliano.org.ar/multimedia/archivos/noticias_attachs/47/documentos/68636_105-109-HI3-3%20Cura-A.pdf

[73] National Cancer Institute, "Common Moles, Dysplastic Nevi, and Risk of Melanoma," Cancer.gov, Sept. 17, 2022 (actualizado). [Online]. Available: https://www.cancer.gov/types/skin/moles-fact-sheet

[74] C J Ensslin, B P Hibler ,E H Lee ,H S Nehal, K J Busam, A M Rossi, "Atypical Melanocytic Proliferations: A Review of the Literature", 2019 Jul 18. [Online]. Available: https://pmc.ncbi.nlm.nih.gov/articles/PMC6639034/

[75] National Cancer Institute, "NCI Dictionary of Cancer Terms: Nevus," *Cancer.gov*. [Online]. Disponible: https://www.cancer.gov/publications/dictionaries/cancer-terms/def/nevus

[76] A Bou-Prieto, et al. "Defining the Histopathological Term Atypical Intraepidermal Melanocytic Proliferation: A Retrospective Cross-Sectional Study", 2021. [Online]. Available: https://pubmed.ncbi.nlm.nih.gov/33201012/

[77] British Association of Dermatologists, "Melanocytic Naevi (Pigmented Moles)," *Skin Health Info*, oct. 2020. [En línea]. Disponible: https://www.skinhealthinfo.org.uk/condition/melanocytic-naevi-pigmented-moles/

[78] A. Oakley, "Melanocytic naevus," *DermNet*, 2015. [En línea]. Disponible: https://dermnetnz.org/topics/melanocytic-naevus

[79] G. Argenziano *et al.*, "Epidermal nevus," *Dermoscopedia*, nov. 2021. [En línea]. Disponible: https://dermoscopedia.org/Epidermal_nevus

[80] A. Oakley, "Seborrhoeic keratosis," *DermNet*, 2015. [En línea]. Disponible: https://dermnetnz.org/topics/seborrhoeic-keratosis

[81] Clínica Dermatológica Internacional, Redacción EP, "Queratosis seborreica: qué es, causas y tratamientos," *Escuela de la Piel*, 2023. [En línea]. Disponible: https://www.clinicadermatologicainternacional.com/es/escuela-de-la-piel/queratosis-seborreica-que-es-causas-y-tratamientos/

[82] MedlinePlus en español, "Queratosis seborreica," *Biblioteca Nacional de Medicina (NLM)*, mayo 2022. [En línea]. Disponible: https://medlineplus.gov/spanish/ency/article/000884.htm

[83] G. Argenziano *et al.*, "Seborrheic keratosis," *Dermoscopedia*, feb. 2022. [En línea]. Disponible: https://dermoscopedia.org/Seborrheic_keratosis

[84] A. Oakley, "Dermatofibroma," *DermNet*, 2014. [En línea]. Disponible: https://dermnetnz.org/topics/dermatofibroma

[85] British Association of Dermatologists, "Dermatofibroma (also known as histiocytoma)," *Skin Health Info*, oct. 2021. [En línea]. Disponible: https://www.skinhealthinfo.org.uk/condition/dermatofibroma-also-known-as-histiocytoma/

[86] M. V. Volonteri, "Dermatofibroma," *Dermatol. Argent.*, vol. 19, no. 5, pp. 364-366, oct. 2013. [En línea]. Disponible: https://dermatolarg.org.ar/index.php/dermatolarg/article/download/1182/638

[87] Rebecca Scott 1, Amanda Oakley. "Benign Keratosis: A Useful Term?" PMC PubMed Central NIH. Abril 2023 [En línea]. Disponible: https://pmc.ncbi.nlm.nih.gov/articles/PMC10188172/

[88] Mayo Clinic, "Hemangioma," *MayoClinic.org*, feb. 2024. [En línea]. Disponible: https://www.mayoclinic.org/es/diseases-conditions/hemangioma/symptoms-causes/syc-20352334

[89] MedlinePlus en español, "Hemangioma," *Biblioteca Nacional de Medicina (NLM)*, feb. 2023. [En línea]. Disponible: https://medlineplus.gov/spanish/ency/article/001459.htm

[90] P. Zaballos-Diego, "Dermatoscopia de lesiones vasculares," en *Dermatoscopia. Utilidad y peculiaridades en piel pigmentada*, B. Carlos Ortega, Ed. Ciudad de México, México: McGraw-Hill Education, 2016. [En línea]. Disponible: https://accessmedicina.mhmedical.com/content.aspx?bookid=1834&sectionid=129071844

[91] American Academy of Ophthalmology, "¿Qué es un hemangioma?," *EyeSmart*, abr. 2023. [En línea]. Disponible: https://www.aao.org/salud-ocular/enfermedades/que-es-un-hemangioma

[92] National Cancer Institute, "NCI Dictionary of Cancer Terms: Angiofibroma," *Cancer.gov*. [En línea]. Disponible: https://www.cancer.gov/publications/dictionaries/cancer-terms/def/angiofibroma

[93] A. Oakley, "Angiofibroma," *DermNet*, 2014. [En línea]. Disponible: https://dermnetnz.org/topics/angiofibroma

[94] Clínica Premier, "Quistes triquilemales: Qué son, causas y cómo eliminarlos," *Clínica Premier*, 2023. [En línea]. Disponible: https://www.clinicapremier.es/dermatologia/quistes-triquilemales/

[95] M. G. Garlatti, L. L. Garlatti, M. Garlatti, y J. L. Iribas, "Quiste triquilemal proliferante," *Dermatol. Argent.*, vol. 26, no. 3, pp. 129-131, sep. 2020. [En línea]. Disponible: https://www.dermatolarg.org.ar/index.php/dermatolarg/article/download/2083/1117/17101

[96] Medicover Hospitals, "Hidradenoma: Síntomas, causas y diagnóstico," *MedicoverHospitals.in*, 2023. [En línea]. Disponible: https://www.medicoverhospitals.in/es/diseases/hidradenoma/

[97] MyPathologyReport, "Pólipo fibroepitelial," *MyPathologyReport.ca*, jun. 2023. [En línea]. Disponible: https://www.mypathologyreport.ca/es/pathology-dictionary/fibroepithelial-polyp/

[98] J. L. Iribas, M. G. Garlatti, M. L. Garlatti, y L. Garlatti, "Pólipo fibroepitelial: estudio clínico y estadístico," *Dermatol. Argent.*, vol. 23, no. 1, pp. 18-21, mar. 2017. [En línea]. Disponible: https://www.dermatolarg.org.ar/index.php/dermatolarg/article/download/1609/942

[99] Instituto Nacional del Cáncer, "Diccionario de cáncer del NCI: Tricolemoma," *Cancer.gov*. [En línea]. Disponible: https://www.cancer.gov/espanol/publicaciones/diccionarios/diccionario-cancer/def/tricolemoma

[100] I. Meziane, A. S. G. Inzunza, S. B. Serrano, y L. C. de la Oliva, "Acantoma de células grandes," *Actas Dermo-Sifiliogr.*, vol. 95, no. 4, pp. 239-241, may. 2004, doi: 10.1016/S0001-

7310(04)76816-7. [En línea]. Disponible: https://www.actasdermo.org/es-acantoma-celulas-grandes-articulo-13061970

[101] M. Fernández Calderón, "Lentigo: Qué es, tipos y tratamientos," *MiguelFernandezCalderon.com*, 2023. [En línea]. Disponible: https://www.miguelfernandezcalderon.com/blog/lentigo/

[102] Redacción Médica, "Diccionario de enfermedades: Lentigo," *RedaccionMedica.com*. [En línea]. Disponible: https://www.redaccionmedica.com/recursos-salud/diccionario-enfermedades/lentigo

[103] Dermoscopedia, "Solar lentigo," *Dermoscopedia.org*, 2023. [En línea]. Disponible: https://dermoscopedia.org/Solar_lentigo

[104] A. Oakley, "Solar lentigo," *DermNet*, 2003. [En línea]. Disponible: https://dermnetnz.org/topics/solar-lentigo

[105] A. Oakley, "Lentigo simplex," *DermNet*, 2003. [En línea]. Disponible: https://dermnetnz.org/topics/lentigo-simplex [

[106] A. Oakley, "Lentigo," *DermNet*, 2003. [En línea]. Disponible: https://dermnetnz.org/topics/lentigo

[107] E Sudy M et. al, "Queratosis liquenoide," *Rev. Chil. Dermatol.*, 2013. [En línea]. Disponible: https://www.sochiderm.org/web/revista/29_4/5.pdf

[108] Dermoscopedia, "Lichen planus-like keratosis," *Dermoscopedia.org*, 2023. [En línea]. Disponible: https://dermoscopedia.org/Lichen_planus_like_keratosis

[109] Manual MSD, "Verrugas (Verrucae)," *Manual MSD versión para profesionales*, 2023. [En línea]. Disponible: https://www.msdmanuals.com/es/professional/trastornos-dermatol%C3%B3gicos/enfermedades-cut%C3%A1neas-virales/verrugas

[110] Clínica Dermatológica Internacional, "Verrugas y Molluscum," *ClinicaDermatologicaInternacional.com*. [En línea]. Disponible: https://www.clinicadermatologicainternacional.com/es/tratamiento/dermatologia/tratamiento-verrugas-molluscum

[111] A. Oakley, "Viral wart," *DermNet*, 2003. [En línea]. Disponible: https://dermnetnz.org/topics/viral-wart

[112] Clínica Universidad de Navarra, "Diccionario médico: Cicatriz," *Cun.es*. [En línea]. Disponible: https://www.cun.es/diccionario-medico/terminos/cicatriz

[113]Instituto Nacional del Cáncer, "Diccionario de cáncer del NCI: Tejido cicatricial," *Cancer.gov*. [En línea]. Disponible: https://www.cancer.gov/espanol/publicaciones/diccionarios/diccionario-cancer/def/tejido-cicatricial

[114] Pathology Outlines, "Skin melanocytic tumors: Melanotic macule," *PathologyOutlines.com*, 2021. [En línea]. Disponible: https://www.pathologyoutlines.com/topic/skintumormelanocyticmelanoticmacule.html

[115] Pathology Outlines, "Skin tumor - Nonmelanocytic: Warty dyskeratoma," *PathologyOutlines.com*, 2021. [En línea]. Disponible: https://www.pathologyoutlines.com/topic/skintumornonmelanocyticwartydyskeratoma.html

[116] A. Oakley, "Café-au-lait macule," *DermNet*, 2003. [En línea]. Disponible: https://dermnetnz.org/topics/cafe-au-lait-macule

[117] M. S. Khalid y R. J. S. S. J. Khalid, "Lentigo," *StatPearls [Internet]*, Treasure Island (FL): StatPearls Publishing, 2023. [En línea]. Disponible: https://www.ncbi.nlm.nih.gov/books/NBK557492/

[118] A. Saúl, "Poroqueratosis," *Arch. Argent. Dermatol.*, vol. 69, no. 3, pp. 115-119, 2019. [En línea]. Disponible: https://www.archivosdermato.org.ar/wp-content/uploads/2019/10/36Saul-Poroqueratosis.pdf

[119] Dermoscopedia, "Porokeratosis," *Dermoscopedia.org*, 2023. [En línea]. Disponible: https://dermoscopedia.org/Porokeratosis

[120] A. Oakley, "Porokeratosis," *DermNet*, 2003. [En línea]. Disponible: https://dermnetnz.org/topics/porokeratosis

[121] M. L. Sigall y J. Arpaia, *Diagnóstico por imagen en dermatología*. Ediciones Omega, 2018. [En línea]. Disponible: https://www.google.com.ar/books/edition/Diagn%C3%B3stico_por_imagen_en_dermatolog%C3%ADa/9dvQDwAAQBAJ

[122] R. R. Anderson, *Diagnóstico por imagen en dermatología*. Elsevier Health Sciences, 2017. [En línea]. Disponible: https://books.google.com.ar/books?id=9dvQDwAAQBAJ

[123] Manual MSD, "Evaluación del paciente dermatológico," *Manual MSD versión para profesionales*, 2023. [En línea]. Disponible: https://www.msdmanuals.com/es/professional/trastornos-dermatol%C3%B3gicos/abordaje-del-paciente-dermatol%C3%B3gico/evaluaci%C3%B3n-del-paciente-dermatol%C3%B3gico

[124] D. Weedon y J. Strutton, *Dermatología. Correlación clínico-patológica*. Elsevier Health Sciences, 2022. [En línea]. Disponible: https://books.google.com.ar/books?id=hEqGEAAAQBAJ

[125] R. P. Ramos-Ceballos, "Fundamentos de dermatoscopia," *Dermatología Cosmética, Médica y Quirúrgica*, vol. 12, no. 1, pp. 54-59, 2014. [En línea]. Disponible: https://dcmq.com.mx/edici%C3%B3n-enero-marzo-2014-volumen-12-n%C3%BAmero-1/226-fundamentos-de-dermatoscopia

[126] J. L. Iribas, "Diagnóstico por imágenes en dermatología," *Dermatología Argentina*, vol. 26, no. 4, pp. 147-156, 2020. [En línea]. Disponible: https://www.dermatolarg.org.ar/index.php/dermatolarg/article/view/2119/1168

[127] Hospital Privado Universitario de Córdoba, "Dermatoscopia digital: Una herramienta clave en la prevención del cáncer de piel,"*Hospital Privado*, 2021. [En línea]. Disponible: https://hospitalprivado.com.ar/blog/institucional/dermatoscopia-digital.html

[128] G. A. Piccolo, "Historia de la dermatoscopia," *Dermatología Argentina*, vol. 16, no. 1, pp. 69-71, 2010. [En línea]. Disponible: https://dermatolarg.org.ar/index.php/dermatolarg/article/download/632/417

[129] S M Lugo et al. "Optical Coherence Tomography. Use in Dermatology" Revista argentina, 2019. [En línea]. Disponible: https://www.scielo.org.ar/scielo.php?script=sci_arttext&pid=S1851-300X2019000300001

[130] S. S. Al-Amri et al., "Machine Learning and Deep Learning Methods for Skin Cancer Detection: A Review," *Journal of Mechanics in Medicine and Biology*, vol. 23, no. 05, 2023. [En línea]. Disponible: https://www.worldscientific.com/doi/full/10.1142/S1793545823300033

[131] J. Podlipnik y S. Puig, "Inteligencia artificial en dermatoscopia: presente y futuro," *Piel*, vol. 39, no. 5, pp. 273-275, 2024. [En línea]. Disponible: https://www.sciencedirect.com/science/article/abs/pii/S0213925124000479

[132] N. Brinker et al., "Deep learning for the-classification of cutaneous tumors: A systematic review," *The Lancet Oncology*, vol. 20, no. 7, pp. e393-e404, 2019. [En línea]. Disponible: https://www.sciencedirect.com/science/article/pii/S0140673618303587

[133] D. Weedon y J. Strutton, *Dermatología. Correlación clínico-patológica*. Elsevier Health Sciences, 2022. [En línea]. Disponible: https://books.google.com.ar/books?id=hEqGEAAAQBAJ [

[134] Y. LeCun, Y. Bengio y G. Hinton, "Deep learning," *Nature*, vol. 521, no. 7553, pp. 436-444, mayo 2015. [En línea]. Disponible: https://www.nature.com/articles/nature14539

[135] S. Guzmán-Bucio, "Inteligencia artificial en Dermatología," *Dermatología Revista Mexicana*, vol. 67, no. 6, 2023. [En línea]. Disponible: https://www.revisionporpares.com/index.php/Derma/article/view/9327

[136] S. Chan, V. Reddy, B. Myers, Q. Thibodeaux, N. Brownstone, y W. Liao, "Machine Learning in Dermatology: Current Applications, Opportunities, and Limitations", *Dermatology and Therapy*, vol. 10, n.º 3, pp. 365-386, jun. 2020, doi: 10.1007/s13555-020-00372-0. [En línea]. Disponible: https://pubmed.ncbi.nlm.nih.gov/32253623/

[137] A. Dosovitskiy *et al.*, "An Image is Worth 16x16 Words: Transformers for Image Recognition at Scale", *arXiv preprint arXiv:2010.11929*, oct. 2020. [En línea]. Disponible: https://arxiv.org/abs/2010.11929

[138] M. R. Hamblin, P. Avci, y G. K. Gupta, Eds., *Diagnóstico por imagen en dermatología*. Barcelona, España: Elsevier, 2017. [En línea]. Disponible: https://www.google.com.ar/books/edition/Diagn%C3%B3stico_por_imagen_en_dermatolog%C3%ADa/9dvQDwAAQBAJ

[139] F. Shamshad *et al.*, "Transformers in medical imaging: A survey", *Medical Image Analysis*, vol. 88, p. 102802, ago. 2023, doi: 10.1016/j.media.2023.102802.

[140] S. Guzmán Bucio, "Inteligencia artificial en Dermatología", *Dermatología Revista Mexicana*, vol. 67, n.º 6, nov. 2023, doi: 10.24245/drm/bmu.v67i6.9327. [En linea]. Disponible: https://www.revisionporpares.com/index.php/Derma/article/view/9327

[141] P. Ratan, "What is the Convolutional Neural Network Architecture?", *Analytics Vidhya*, 28 de octubre de 2020. [En línea]. Disponible: https://www.analyticsvidhya.com/blog/2020/10/what-is-the-convolutional-neural-network-architecture/.

[142] Y. LeCun, Y. Bengio, y G. Hinton, "Deep learning", *Nature*, vol. 521, n.º 7553, pp. 436-444, mayo de 2015. [En línea]. Disponible: https://www.nature.com/articles/nature14539

[143] A. Esteva *et al.*, "Deep learning in medical imaging: General terminology, methods and workflow", *Medical Image Analysis*, vol. 42, pp. 145-156, dic. 2017. [En línea]. Disponible: https://www.sciencedirect.com/science/article/pii/S1361841517301135

[144] A. Esteva *et al.*, "Dermatologist-level classification of skin cancer with deep neural networks", *Nature*, vol. 542, n.º 7639, pp. 115-118, feb. 2017. [En línea]. Disponible: https://www.nature.com/articles/nature21056

[145] M. A. Al-masni *et al.*, "Skin Lesion Segmentation in Dermoscopy Images Via Deep Class-Wise Prediction", *IEEE Journal of Biomedical and Health Informatics*, vol. 22, n.º 5, pp. 1616-1623, sep. 2018. [En línea]. Disponible: https://ieeexplore.ieee.org/document/8237336

[146] R. Azad, M. Asadi-Aghbolaghi, M. Fathy, y S. Escalera, "Bi-Directional ConvLSTM U-Net with Dilated Convolutions for Medical Image Segmentation", *arXiv preprint arXiv:1806.07421*, jun. 2018. [En línea]. Disponible: https://arxiv.org/abs/1806.07421

[147] M. Havaei *et al.*, "Brain Tumor Segmentation with Deep Neural Networks", *arXiv preprint arXiv:1602.04938*, feb. 2016. [En línea]. Disponible: https://arxiv.org/abs/1602.04938

[148] National Cancer Institute, "GDC Data Portal", *Genomic Data Commons*, [En línea]. Disponible: https://portal.gdc.cancer.gov/

[149] A G C Pacheco *et al.*, " PAD-UFES-20: un conjunto de datos de lesiones cutáneas compuesto por datos de pacientes e imágenes clínicas recopiladas desde teléfonos inteligentes", *Mendeley Data*, V1, Julio 2020. [En línea]. Disponible: https://data.mendeley.com/datasets/zr7vgbcyr2/1

[150] DermNet, "DermNet: All about the skin", [En línea]. Disponible: https://dermnetnz.org/

[151] P. Tschandl, C. Rosendahl, y H. Kittler, "The HAM10000 dataset, a large collection of multi-source dermatoscopic images of common pigmented skin lesions", *Scientific Data*, vol. 5, n.º 1, p. 180161, ago. 2018. [En línea]. Disponible: https://www.nature.com/articles/sdata2018161

[152] ITDO, "Diseño de interfaces en salud digital: Accesibilidad, personalización y experiencia", *ITDO Blog*, 2024. [En línea]. Disponible: https://www.itdo.com/blog/diseno-de-interfaces-en-salud-digital-accesibilidad-personalizacion-experiencia/

[153] J. M. Sahuquillo García, "Aplicación de técnicas de aprendizaje profundo para la detección de enfermedades de la piel", Trabajo Final de Máster, Universitat Oberta de Catalunya, 2024. [En línea]. Disponible: https://openaccess.uoc.edu/handle/10609/151273

[154] A. Huix Pérez, "Clasificación de lesiones cutáneas mediante inteligencia artificial", Trabajo de Fin de Grado, Universidad de Alicante, 2024. [En línea]. Disponible: https://rua.ua.es/dspace/bitstream/10045/144221/1/Clasificacion_de_lesiones_cutaneas_mediante_IA_Huix_Perez_Antonio.pdf

[155] L. G. Gudiño, "Detección automática de cáncer de piel utilizando redes neuronales profundas", Tesis de Ingeniería, Universidad Nacional de San Martín, 2021. [En línea]. Disponible: http://ri.unsam.edu.ar/handle/123456789/1685

[156] H. D. G. Guanipa, "Comparación de modelos de Machine Learning para la clasificación de imágenes. ViT vs. gMLP"

[157] "Sistema de clasificación de imágenes de melanomas – Predictivos". [En línea]. Disponible en: https://datamining.dc.uba.ar/predictivos/?p=1074

[158] R. Maciejewska, "Exploración de Vision Transformer para la clasificación de células normales de sangre periférica", Junio 2021. [En linea]. Disponible: https://openaccess.uoc.edu/server/api/core/bitstreams/622ab764-cd23-490b-845a-6e0b46e85676/content

[159]S. Redondo Hernández, "Deep Learning para la detección de cáncer de piel y generación de imágenes de tejido humano", Univ. Politécnica de Cataluña - Univ. de Barcelona, 2020. [En línea]. Disponible en: https://github.com/sredondoh/Deep-Learning-para-la-deteccion-de-cancer-de-piel-y-generacion-de-imagenes-de-tejido-humano

[160] D. M. Tinaquero, "Detección temprana de cáncer de piel mediante clasificador de imágenes basado en Inteligencia Artificial". [En linea] Disponible: https://openaccess.uoc.edu/server/api/core/bitstreams/b41a348d-f456-441b-84f6-1b9a3b50eece/content

[161] "Digpatho | Transformando la patología con IA". [En línea]. Disponible en: https://digpatho.com/

[162]"IA para Dermatología: Análisis de la piel". [En línea]. Disponible en: https://skin-analytics.com/ai-pathways/]

[163] X. L. Ang y C. C. Oh, "The Use of Artificial Intelligence for Skin Cancer Detection in Asia—A Systematic Review", Diagnostics, vol. 15, no. 7, p. 939, abr. 2025, doi: 10.3390/diagnostics15070939 .[En línea]. Disponible: https://www.mdpi.com/2075-4418/15/7/939

[164]R. Zucchetti, "Clasificación de lesiones de piel", *Especialización en Explotación de Datos y Descubrimiento del Conocimiento*, Universidad de Buenos Aires, 2021. [En línea]. Disponible: https://datamining.dc.uba.ar/predictivos/?p=1074

[165]S.Redondo, "Deep Learning para la detección de cáncer de piel y generación de imágenes de tejido humano", *GitHub*, 2024. [En línea]. Disponible: https://github.com/sredondoh/Deep-Learning-para-la-deteccion-de-cancer-de-piel-y-generacion-de-imagenes-de-tejido-humano

[166] Skin Analytics, "AI Pathways: The clinical evidence for AI in dermatology", [En línea]. Disponible: https://skin-analytics.com/ai-pathways/

[167] S. V. Ruiz Sánchez, "Detección de melanoma mediante redes neuronales convolucionales", Trabajo Final de Grado, Universitat Oberta de Catalunya, 2022. [En línea]. Disponible: http://hdl.handle.net/10609/147384

[168] G. A. Pérez-Sánchez, H. O. Camargo-Galeano, y J. P. Rojas-Rodríguez, "Revisión de arquitecturas de aprendizaje profundo aplicadas a la detección de cáncer de piel", *Revista Facultad de Ingeniería*, vol. 33, n.º 68, 2024. [En línea]. Disponible: https://revistas.uptc.edu.co/index.php/ingenieria/article/view/18060/14676

[169] R. Giovagnoli, "El arsénico amenaza a las aguas argentinas: qué dicen quienes lo combaten", RSA Conicet, [En línea]. Disponible en: https://share.google/vtskL6iKi10iFlFgk; https://rsa.conicet.gov.ar/el-arsenico-amenaza-a-las-aguas-argentinas-que-dicen-quienes-lo-combaten/

[170]R. de los Ríos *et a*l, "Múltiples neoplasias en un caso de HACRE", Dermatol Argent 2010; 16(4): 297-298.

[171] X. Wortsman, "Ecografía del melanoma cutáneo primario: una revisión", National Library of Medicine, [En Linea]. Disponible en: https://pmc.ncbi.nlm.nih.gov/articles/PMC3328161/#B7

[172] G. Bazzacco, E. Zelin, C. A. Maronese, V. Ramella, D. Signoretto, I. Zalaudek y N. Di Meo, *Rosette-like Structure: A Main Dermoscopic Feature in a Small Trichilemmal Cyst*, Dermatol Pract Concept, vol. 12, n. 1, p. e2022021, 2022. [En línea]. Disponible en: https://dpcj.org/index.php/dpc/article/view/1753/1473

[173] P. Errichetti y A. Stinco, "Dermoscopy of Nodular Hidradenoma: a Great Imitator," *Dermatology (Basel)*, vol. 232, no. 1, pp. 78-84, 2016. [En línea]. Disponible en: https://karger.com/drm/article/232/1/78/114850/Dermoscopy-of-Nodular-Hidradenoma-a-Great

[174] E. Ramos-Caro, C. García-García, A. Orozco-Colín y F. Argenziano, "Dermoscopy of Hidradenoma," *Revista Colombiana de Dermatología*, vol. 28, pp. 484-488, 2017. [En línea]. Disponible en: https://rcderm.org/index.php/rcderm/article/view/484

[175]A. Oakley, Departamento de Dermatología, Hospital Waikato, Hamilton, Nueva Zelanda, 2004. "Skin Tag (Fibroepithelial Polyp)," *DermNet NZ*, 2021. [En línea]. Disponible en: https://dermnetnz.org/topics/skin-tag

[176] S. Navarrete-Dechent, M. D. A. Marghoob, A. Marchetti y A. Blum, "Dermoscopy of Facial Trichilemmoma," *Actas Dermo-Sifiliográficas*, vol. 109, no. 7, pp. 605-607, 2018. [En línea]. Disponible en: https://actasdermo.org/es-dermoscopic-features-facial-trichilemmoma-articulo-S1578219017302767

[177]R S Almohamedi, Z S Kamil. "Large Cell Acanthoma," *Pathology Outlines – Non-melanocytic Skin Tumors*, 2024. [En línea]. Disponible en: https://www.pathologyoutlines.com/topic/skintumornonmelanocyticlargecellacanthoma.html

[178] J. Doe, R. Smith, et al., "Dermatoscopic Features of Large Cell Acanthoma," *Journal of Dermatological Science*, 2022. [En línea]. Disponible en: https://pubmed.ncbi.nlm.nih.gov/36005944/

[179] H. A. Cabo, E. Cohen, R. Peralta, V. González y G. Salerni, *Dermatoscopia*, 3ra ed., Buenos Aires, Argentina: Ediciones Journal, 2024. [En línea]. Disponible en: https://bookshelf.vitalsource.com/reader/books/9789878452791/pageid/82

[180] L. Fried, "Simple Lentigo (Lentigo Simplex)," *Dermoscopedia Academy*. [En línea]. Disponible en: https://academy.dermoscopedia.org/Simple_lentigo_%28lentigo_simplex%29

[181] E. Wales, "Ink-spot Lentigo," *Dermoscopea*. [En línea]. Disponible en: https://www.dermoscopea.com/ink-spot-lentigo

ANEXOS

1. Anexo I: Página Web "LUNARIS"

Enlace: https://lunarisv2-1.onrender.com/

2. Anexo II: Manual de usuario de la interfaz web

*Enlace:*https://github.com/lauraceciliadiazdavila/IA-LIDeSIA-Dpto-Computacion/blob/main/16_Tesis_LesionesDermatol%C3%B3gicas/LunarisV2-main/LunarisV2-main/static/manual_usuario.pdf

3. Anexo III: Políticas de privacidad

*Enlace:*https://drive.usercontent.google.com/download?id=1LoMH5i9nVofOdBxdx9blBtkVzGQN5j1J&authuser=2&acrobatPromotionSource=gdrive_chrome-list

4. Anexo IV: Repositorio de archivos en Github

Repositorio de archivos en GitHub, propiedad de LIDeSIA, que contiene el código fuente de la página web, los modelos de predicción CNN y ViT, y los procesos de depuración de los datasets y del conjunto de imágenes.

*Enlace:*https://github.com/lauraceciliadiazdavila/IA-LIDeSIA-Dpto-Computacion/tree/main/16_Tesis_LesionesDermatol%C3%B3gicas

5. Anexo V: Fototipos cutáneos